**Bs CKI D□□ng Qu□c Trung - Ngo□i TH**

## I. Đ□i c□□ng:

Nhi□m trùng lan t□a vùng t□ng sinh môn Fournier là m□t b□nh lý hi□m g□p nh□ng r□t n□ng n□, đe d□a s□ s□ng còn c□a ng□□i b□nh. Năm 1764, Baurienne l□n đ□u tiên mô t□ b□nh lý không rõ căn nguyên,ti□n tri□n nhanh làm ho□i t□ ph□n m□m chung quanh b□ ph□n sinh d□c nam và t□ng sinh môn. Năm 1988, Jean Alfred Fournier – 1 bác sĩ thú y ng□□i Pháp - mô t□ chi ti□t căn b□nh này, mà v□ sau tên ông đ□□c đ□t cho b□nh lý này. Fournier là căn b□nh x□y ra đ□t ng□t, là s□ nhi□m trùng ho□i t□ vùng t□ng sinh môn,b□ ph□n sinh d□c ho□c quanh h□u môn. B□nh không ch□ g□p □ nam thanh niên mà còn g□p □ n□ gi□i và nhi□u l□a tu□i khác.

## II. B□nh nguyên:

Ngu□n g□c b□nh b□t ngu□n t□ nhi□m trùng quanh h□u môn-tr□c tràng, b□nh lý đ□□ng ti□t ni□u và da c□ quan sinh d□c ngoài.

Nh□ng b□nh ký nhi□m trùng vùng h□u môn-tr□c tràng bao g□m: n□t k□ h□u môn, abcess t□ng sinh môn, abcess quanh tr□c tràng, th□ng đ□i tr□c tràng do viêm nhi□m, b□nh lý ác tính, túi th□a hay do ch□n th□□ng. Viêm ru□t th□a bi□n ch□ng th□m chí có th□ gây b□nh lý Fournier.

Nh□ng b□nh lý đ□□ng ti□t ni□u g□m có: viêm nhi□m ni□u đ□o, ch□n th□□ng đ□□ng ti□t ni□u, viêm mào tinh, đ□t sonde ti□u kéo dài d□n đ□n nhi□m trùng đ□□ng ti□t ni□u d□□i, t□n th□□ng ni□u đ□o do nong, sinh thi□t ti□n li□t tuy□n.

Nh□ng b□nh lý da và t□ ch□c d□□i da nh□ loét da bìu do t□ đè, ch□n th□□ng nhi□m trùng da bìu.

Ch□n th□□ng ph□u thu□t, b□ xót d□ v□t vùng t□ng sinh môn cũng là nguyên nhân d□n đ□n nhi□m

trùng ho□i t□ vùng t□ng sinh môn Fournier.

Đi□u tr□ steroid ho□c tia x□ t□i ch□ cũng là nguyên nhân gây Fournier

Đ□i v□i n□ gi□i có th□ g□p là nhi□m trùng sau n□o phá thai áp xe tuy□n Bartholin, áp xe môi l□n, sau th□ thu□t TVT đi□u tr□ són ti□u

□ tr□ em các nguyên nhân có th□ có nh□ c□t da bao quy đ□u, thoát v□ b□n ngh□t, ch□n th□□ng, nong ni□u đ□o, côn trùng đ□t, áp xe vùng tr□c tràng và t□ng sinh môn.

Tr□□c đây nguyên nhân c□a b□nh đ□□c cho là 1 quá trình t□ phát, tuy nhiên □ nh□ng ng□□i có b□nh lý làm suy y□u h□ th□ng mi□n d□ch nh□ đái tháo đ□□ng, nghi□n r□□u, x□ gan, suy gi□m mi□n d□ch, già y□u hay tr□ nh□ suy dinh d□□ng cũng làm tăng nguy c□ m□c b□nh.

Vi khu□n gây b□nh bao g□m c□ hi□u khí và k□ khí.

**III. Lâm sàng:**

**1, Ti□n s□:**

Đ□c bi□t l□u ý ti□n s□ vùng h□u môn- tr□c tràng, sau can thi□p ph□u thu□t th□ thu□t và ti□n s□ b□nh lý toàn thân.

**2, Lâm sàng:**

Các d□u hi□u chung ban đ□u th□□ng là đau và sung đ□ □ vùng nhi□m trùng 1 cách đáng k□,

b□nh nhân c□m th□y có ti□ng "l□c r□c" □ vùng đau ho□c có th□ s□ đ□□c l□o x□o d□□i tay do s□ hình thành khí t□i vùng t□n th□□ng.

Quá trình nhi□m trùng di□n ra r□t nhanh nhanh chóng d□n đ□n ho□i t□, b□nh nhân d□n đ□n nhi□m trùng huy□t, suy đa ph□ t□ng và đây là nguyên nhân gây t□ vong hàng đ□u.

Nhi□m trùng ho□i t□ có th□ lây lan đ□n da bìu, d□□ng v□t, thành b□ng tr□□c th□m chí lên đ□n t□n x□□ng đòn. Ho□i t□ m□t h□t da bìu, đ□c bi□t d□□ng v□t b□ m□t da toàn b□ nh□ "l□t găng tay"

**3, C□n lâm sàng:**

- Xét nghi□m máu đánh giá m□c đ□ nhi□m trùng nh□ b□ch c□u tăng cao, VSS tăng
- C□y máu
- Các xét nghi□m di□n gi□i, đánh giá ch□c năng th□n, ch□c năng gan……
- Ch□n đoán hình □nh có th□ th□y hình □nh khí h□i d□□i da vùng khung ch□u ho□c xác đ□nh có d□ v□t, đ□□ng dò
- Siêu âm cũng có th□ giúp ch□m đoán ho□c tìm th□y các nguyên nhân nh□ viêm tinh hoàn viêm mào tinh hoàn, đ□c bi□t siêu âm doppler màu

**FIGURE 2.** CT shows small pockets of gas in the rectum (arrows).

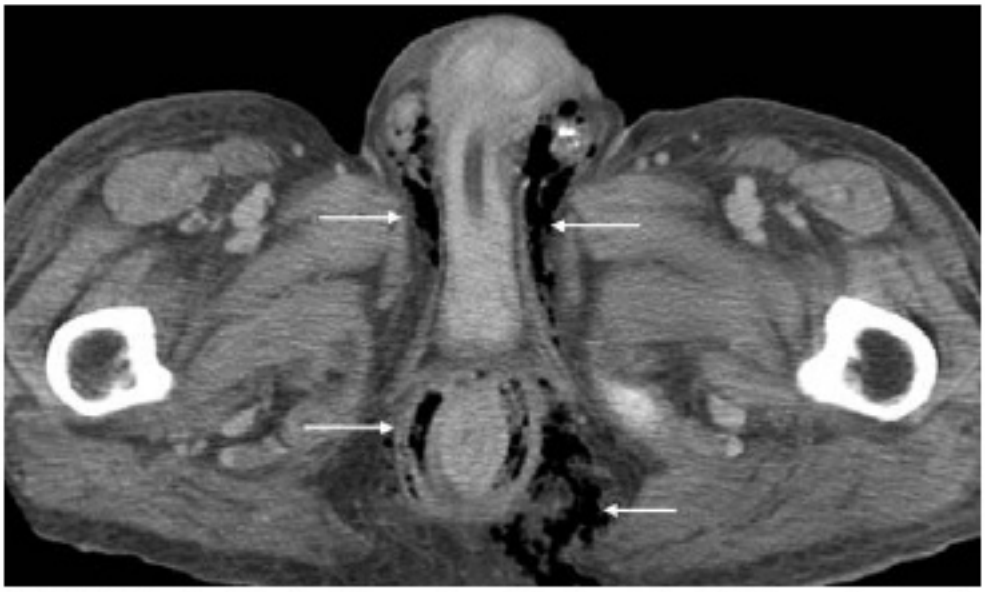

**FIGURE 3.** Fluid collections along the deep fascial planes (arrows) are demonstrated on CT.

[illegible] và □n vi

[1] Fournier JA. Gangrene et [illegible] PubMed [illegible] Dalsden M.D. Fournier's gangrene. Br J Urol 1998 Jul 103 1:98. 4172.