Bs Nguy□n T□n Th□□ng - Khoa CĐHA

1. Gi□i h□n:

Ch□p MDCT (Ch□p c□t l□p đi□n toán xo□n □c đa dãy đ□u dò) m□ch vành r□t d□ □ b□nh nhân có nh□p tim □n đ□nh và có nín th□ trong kho□ng 20 giây. Tuy nhiên, ch□t l□□ng hình □nh gi□m đi do x□o □nh □ nh□ng b□nh nhân nh□p tim không đ□u ho□c th□ trong lúc ch□p. V□i các máy MDCT 4 ho□c 16, ng□□i ta không th□ ghi hình chính xác đ□□c đ□ng m□ch vành trong các tr□□ng h□p rung nhĩ, ngo□i tâm thu th□t dày do g□p nhi□u x□o □nh. Hi□n nay, v□i máy MDCT 64, nh□ k□ thu□t ch□p nhanh nên nh□ng tr□□ng h□p này không còn là ch□ng ch□ đ□nh tuy□t đ□i n□a.

Gi□i h□n khác c□a ch□p MDCT cũng gi□ng v□i ch□p X quang qui □□c là ch□ng ch□ đ□nh v□i nh□ng ng□□i không đ□□c ph□i nhi□m v□i tia X ví d□ ph□ n□ mang thai ho□c ch□ng ch□ đ□nh v□i vi□c tiêm iode c□n quang qua đ□□ng tĩnh m□ch nh□ d□ □ng iode, suy th□n, c□□ng giáp…

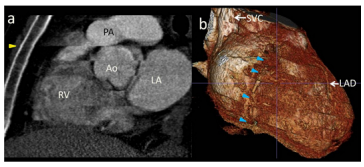

2. Các b□y (pitfalls) c□n l□u ý:

X□o □nh di đ□ng (motion artefacts):

X□o □nh này do tim đ□p nhanh ho□c không đ□u gây ra. Đ□ ly gi□i th□i gian (temporal resolution) c□a các máy MDCT 64 cho phép chúng ta đánh giá đ□ng m□ch vành m□t cách tin c□y h□n khi t□n s□ tim □n đ□nh d□□i 70 l□n/phút. Nên cho nh□ng b□nh nhân có nh□p tim nhanh dùng thu□c beta-blocker d□□i d□ng u□ng hay tiêm đ□ h□ nh□p tim, làm gi□m x□o □nh di đ□ng.

Khi kh□o sát toàn b□ đ□ng m□ch vành, ng□□i ta th□y đo□n gi□a đ□ng m□ch vành ph□i di đ□ng nhanh nh□t, do đó n□i này th□□ng g□p các x□o □nh di đ□ng nhi□u nh□t. Khi t□n s□ tim th□p, hình □nh đo□n này s□ đ□□c nhìn th□y rõ h□n.

X□o □nh do đóng vôi đ□ng m□ch vành:

Các đám vôi đ□ng m□ch vành là nh□ng c□u trúc có t□ tr□ng cao t□o ra các x□o □nh do làm c□ng chùm tia (beam hardening artefacts) và các x□o □nh do th□ tích t□ng ph□n (partial volume artifacts). Khi chùm tia X đi xuyên qua m□t c□u trúc có t□ tr□ng cao, nh□ m□ng vôi hóa, stent trong lòng m□ch vành ho□c m□t chi□c k□p ph□u thu□t, s□ có 2 hi□n t□□ng x□y ra:

- Ph□n l□n các tia X m□m (có năng l□□ng th□p) trong chùm tia đó b□ h□p th□ làm cho chùm tia còn l□i tr□ nên c□ng h□n và d□ xuyên th□u h□n. M□c đ□ c□ng c□a chùm tia còn l□i tùy thu□c vào ph□ tia X ban đ□u và thành ph□n v□t ch□t c□a kh□i mô chúng đi qua. Chùm tia c□ng (có năng l□□ng cao) này đi qua nh□ng vùng có t□ tr□ng th□p (c□n k□ v□i c□u trúc có t□ tr□ng cao) s□ ít b□ h□p thu h□n. K□t qu□ là c□□ng đ□ c□a chùm tia X s□ gi□m □ vùng trung tâm so v□i vùng rìa, làm thay đ□i hình □nh c□a c□ 2 vùng t□o ra cái g□i là x□o □nh làm c□ng chùm tia (beam hardening artefacts) hay còn g□i là x□o □nh hình mũ hay hình tách (capping or cupping artefacts).
- Do hi□u □ng th□ tích t□ng ph□n nên c□u trúc này có v□ l□n h□n (appear enlarged) và che m□ lòng m□ch vành k□ c□n g□i là x□o □nh do th□ tích t□ng ph□n (partial volume artefacts). Hi□n t□□ng này x□y ra khi m□t v□t không đ□□c chùm tia quét qua toàn b□ mà ch□ quét m□t ph□n ho□c các m□t quét qua v□t □y không đ□ng nh□t t□o ra các v□t s□c và bóng râm (streaking and shading artefacts) làm cho hình □nh l□n h□n kích th□□c th□t.

Nh□ng x□o □nh này gây ra s□ khu□ch đ□i các đám vôi trong lòng đ□ng m□ch vành, gây khó khăn cho vi□c đánh giá t□n th□□ng. Vì v□y khi g□p nh□ng tr□□ng h□p đ□ng m□ch vành b□ vôi hóa n□ng, chúng ta c□n ph□i đánh giá c□ s□ hi□n di□n l□n đ□ n□ng c□a t□n th□□ng.

X□o □nh do hô h□p (respiratory artefacts):

Th□ ra trong lúc ch□p s□ t□o nên các x□o □nh có hình “b□c thang” (stair-step artefacts). Khi nhìn qua m□t m□t c□t d□c l□n (a large sagital view), ta có th□ d□ dàng nh□n ra nh□ng x□o □nh này khi

chúng chuy□n đ□ng h□□ng v□ phía x□□ng □c. Đôi khi cũng có th□ nh□n ra chúng khi nhìn qua m□t ph□ng trán (coronal view). N□u chu□n b□ b□nh nhân k□ l□□ng và hu□n luy□n h□ nín th□ trong lúc ch□p s□ tránh đ□□c lo□i x□o □nh này.

TÀI LI□U THAM KH□O:

1. Agaston AS, Janowitz WR et al (1990), “Quantification of coronary artery calcium using ultrafast computed tomography”. J Am Coll Cardiol (15), pp.827-32.
2. David platten (2007), “Understanding Imaging Performance: Artefacts”. Impact course October 05, 2007, Hompage: http://www.impactscan.org .
3. Kaeng W Lee, Jonathan Panting (2006), “Current status of non-invasive coronary angiography for the diagnosis of coronary artery stenosis”, the Bristish Journal of cardiology, volume 13(2), July 2006.
4. Udo Hoffmann (2006), “Coronary CT Angiography”, The Journal of nuclear Medicine, Vol. 47(5).