

## Phân biệt các dấu hiệu trung thất trên phim X quang

Viết bởi Biên tập viên

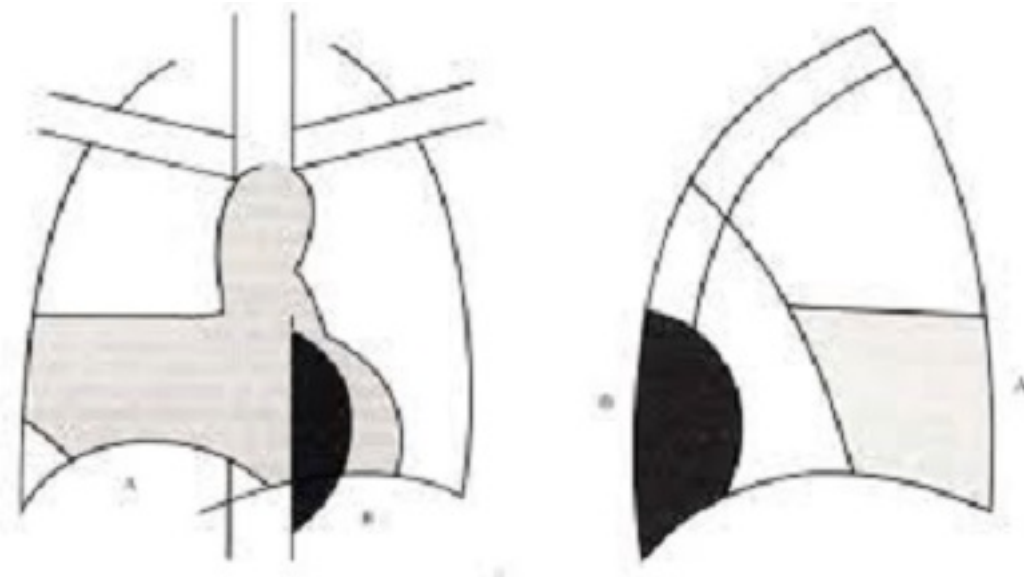
Thứ hai, 15 Tháng 7 2019 14:02 -

---

### CN. Nguyễn Minh Nhật

#### 1. Dấu hiệu bóng máu:

Các bóng máu trong lồng ngực có mặt đen nhẵn và tiếp cận với các bờ tim hay với các mạch máu thì xóa mất các cấu trúc đó. Nếu hai bóng máu có cùng đường kính, nếu chúng xóa bờ thì cùng nằm trong một mặt phẳng, còn nếu không xóa bờ thì không nằm trong cùng một mặt phẳng.



[Xem tiếp tại đây](#)