

Phân biệt các dấu hiệu trung thất trên phim X quang

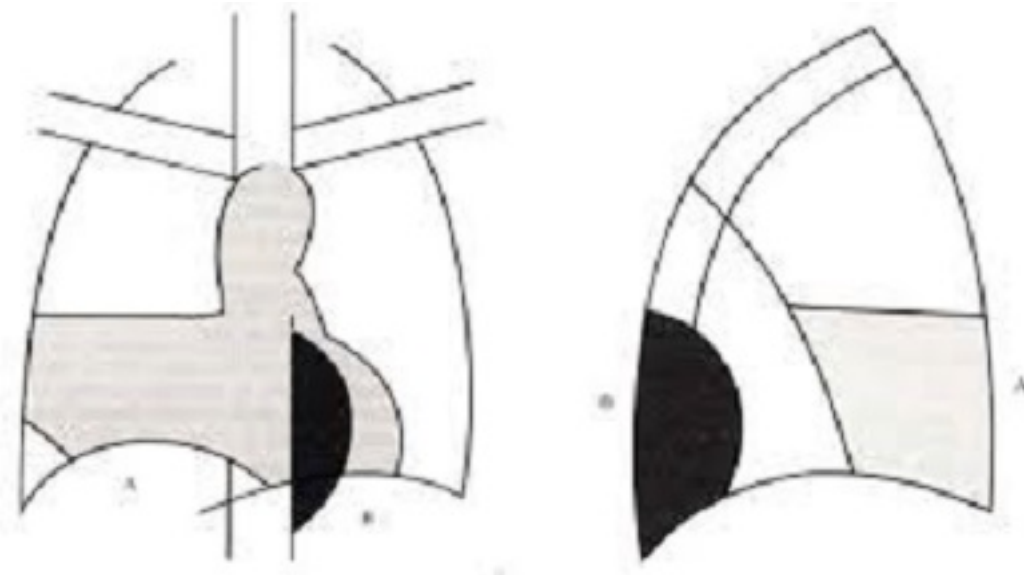
Viết bởi Biên tập viên

Thứ hai, 15 Tháng 7 2019 14:02 - Lần cập nhật cuối Thứ hai, 15 Tháng 7 2019 14:06

CN. Nguyễn Minh Nhật

1. Dấu hiệu bóng mờ :

Các bóng mờ trong lồng ngực có mật độ mờ nhạt và tiếp cận với các bờ tim hay với các mạch máu thì xóa mờ các cấu trúc đó. Nếu hai bóng mờ có cùng đường kính, nếu chúng xóa bờ thì cùng nằm trong mật độ phổi ng, còn nếu không xóa bờ thì không nằm trong cùng mật độ phổi ng.



[Xem tiếp tại đây](#)