

# Hình ảnh nội soi nhiễm Helicobacter Pylori

Vị trí biên tập viên

Thứ sáu, 07 Tháng 1 2022 10:20 - Lần cập nhật cuối Thứ sáu, 07 Tháng 1 2022 10:23

---

## BS. Huỳnh Minh Nhật -

### I. Giới thiệu

Nhiễm Helicobacter pylori (H. pylori) là bệnh nhiễm trùng mạn tính phổ biến nhất ở người và ước tính khoảng 50% dân số mắc phải, đặc biệt trên thế giới và ở mức độ cao tại Việt Nam. Vi khuẩn H. pylori được phát hiện trong mô u sinh thực quản dày vào năm 1982 bởi hai bác sĩ người Úc là Robin Warren và Barry Marshall. Từ đó, nhiều nghiên cứu đã chứng minh vi khuẩn này là nguyên nhân gây ra trong các bệnh: viêm dạ dày mạn tính, loét dạ dày tá tràng, u lympho liên kết niêm mạc dạ dày (MALT)

và đặc biệt là ung thư dạ dày. Sự phát hiện ra vi khuẩn H. pylori đã mở ra một kỷ nguyên mới về cách bệnh sinh bệnh lý dạ dày và điều trị bằng kháng sinh để phòng ngừa và điều trị.

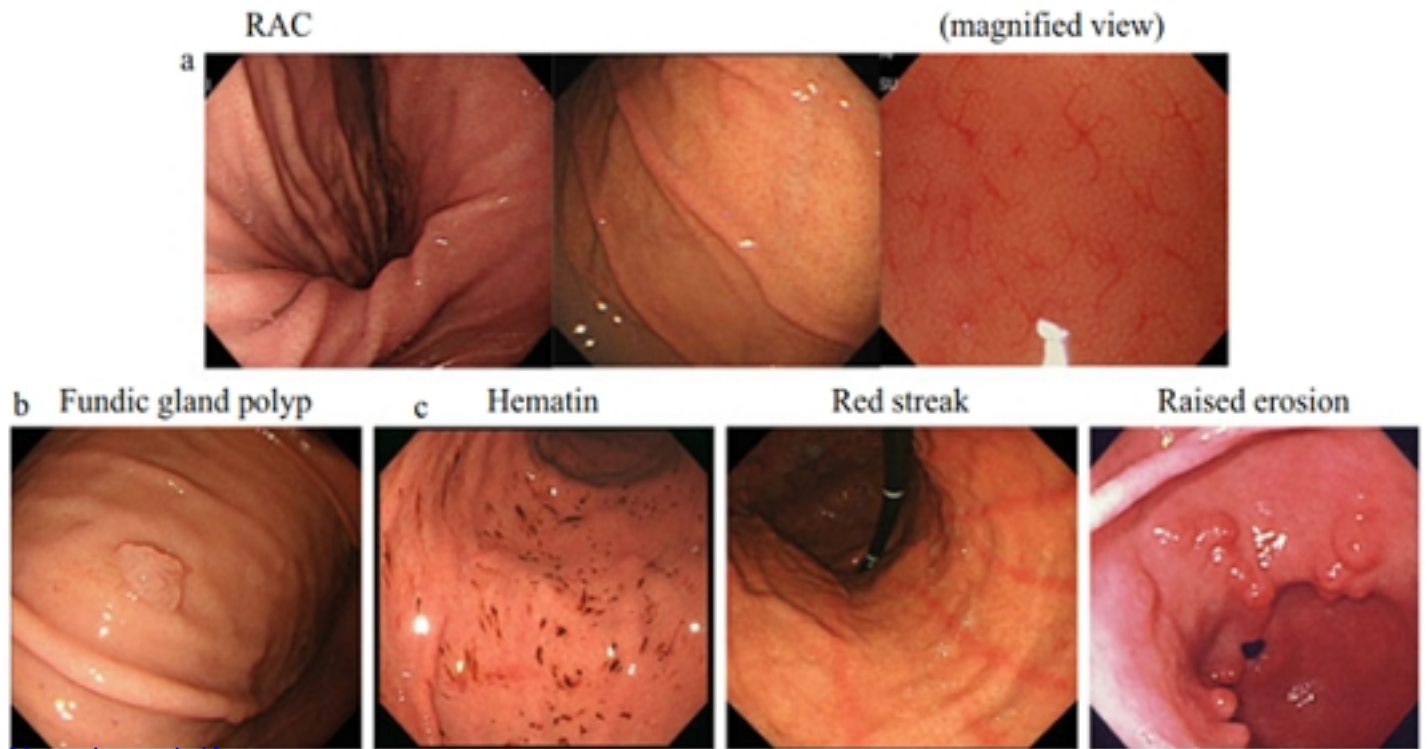
Chẩn đoán nhiễm H. pylori có thể dựa vào các xét nghiệm không xâm lấn như xét nghiệm tìm kháng thể trong máu, xét nghiệm tìm kháng nguyên trong phân, test thở hoặc các xét nghiệm xâm lấn như test nhanh urease, mô bệnh học, nuôi cấy. Tuy nhiên, việc sử dụng thuốc ức chế bơm proton trong vòng hai tuần hoặc sử dụng bismuth hay kháng sinh trong vòng bốn tuần có thể làm giảm độ nhạy của tất cả các xét nghiệm trên. Trong một số trường hợp không thể xét nghiệm ngay cho bệnh nhân.

## Hình ảnh nội soi nhĩm Helicobater Pylori

Viết bởi Biên tập viên

Thứ sáu, 07 Tháng 1 2022 10:20 - Lần cập nhật cuối Thứ sáu, 07 Tháng 1 2022 10:23

---



[Xem tiếp tại đây](#)