Bs Tr□n Th□ Ly Na - Khoa CĐHA

1. Đ□I C□□NG

- B□m m□ đ□i tràng: túi ch□a m□, có cu□ng, nhô t□ d□□i thanh m□c ra xoang phúc m□c.
- G□m: các thu□ m□ màuvàng và tr□c m□ch máu (1-2 đ□ng m□ch + 1 tĩnh m□ch), d□ng oval nh□ trái nho hay dài nh□ ngón tay.
- Dày 1-2cm, dài 0,5 - 5cm (± >1,5cm), s□ l□□ng 50 – 100, x□p 2 hàng theo các d□i d□c t□ manh tràng đ□n ch□ n□i sigma-tr□c tràng.Th□□ng đi kèm theo túi th□a.

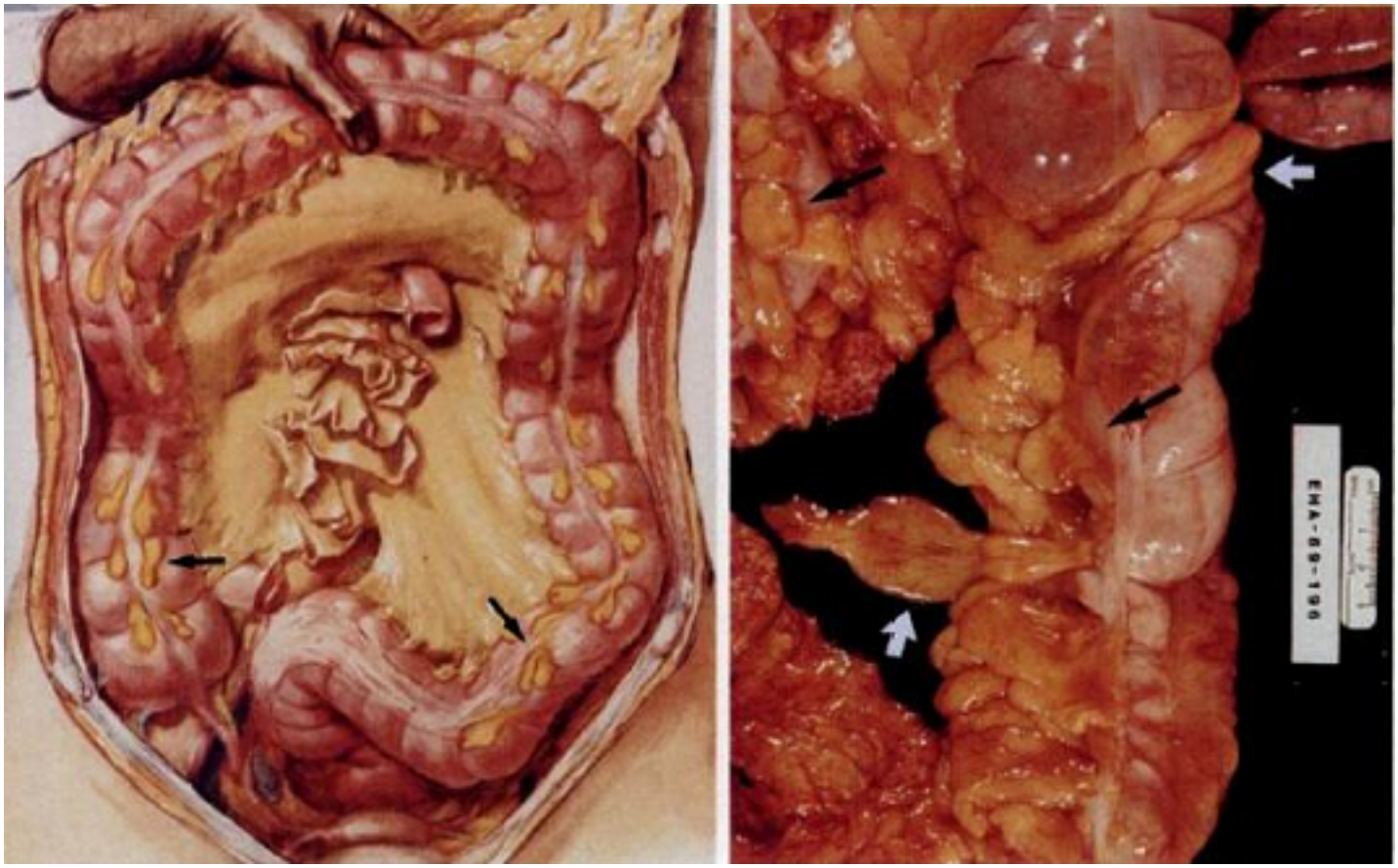

- Viêm b□m m□ đ□i tràng c□p: nh□i máu c□c b□ b□m m□ do xo□n / thuyên t□c do huy□t kh□i t□ phát trong tĩnh m□ch trung tâm b□m m□.
- Lâm sàng: đau b□ng d□□i (h□ ch□u ph□i c□n phân bi□t v□i viêm ru□t th□a, h□ ch□u trái c□n phân bi□t v□i viêm túi th□a sigma)

- C□n lâm sàng: X-quang, siêu âm, CT Scanner ho□c MRI
- Ch□n đoán phân bi□t : nh□i máu m□c n□i, viêm h□ch m□c treo, các u ch□a m□, các viêm đ□□ng tiêu hóa khác…
- Đi□u tr□: th□□ng b□nh t□ gi□i h□n (5 – 7 ngày) à đi□u tr□ b□o t□n b□ng đi□u tr□ tri□u ch□ng, không c□n ph□u thu□t.
- Bi□n ch□ng: hi□m: dính ru□t, t□c ru□t, l□ng ru□t, v□t l□ trong xoang phúc m□c, viêm phúc m□c, t□o áp xe.

2. PHÂN LO□I

Viêm b□m m□ đ□i tràng nguyên phát:
• do xo□n hay huy□t kh□i t□ phát à viêm khu trú (± không □nh h□□ng m□ch máu)
• Đ□ tu□i 50 – béo phì – n□
• Xu□t đ□: đ□i tràng sigma > manh tràng– đ□i tràng lên > đ□i tràng ngang (hi□m) (± trong túi thoát v□ ngh□t)

Viêm b□m m□ đ□i tràng th□ phát: sau viêm ru□t th□a, viêm túi th□a, viêm t□y c□p, viêm túi m□t.

3. HÌNH □NH B□M M□ Đ□I TRÀNG BÌNH TH□□NG

Không th□y b□ m□ đ□i tràng trong tr□ng thái xoang b□ng bình th□□ng. Ch□ th□y khi có d□ch t□o t□□ng ph□n trong xoang phúc m□c (t□ thân: d□ch báng, tràn máu.
• C□u trúc d□ng thuôn dài hay đa thùy: kém c□n quang / Xquang, đ□m đ□ th□p (m□) / CT, sinh âm và di đ□ng / siêu âm xu□t phát t□ b□ m□t thanh m□c đ□i tràng.

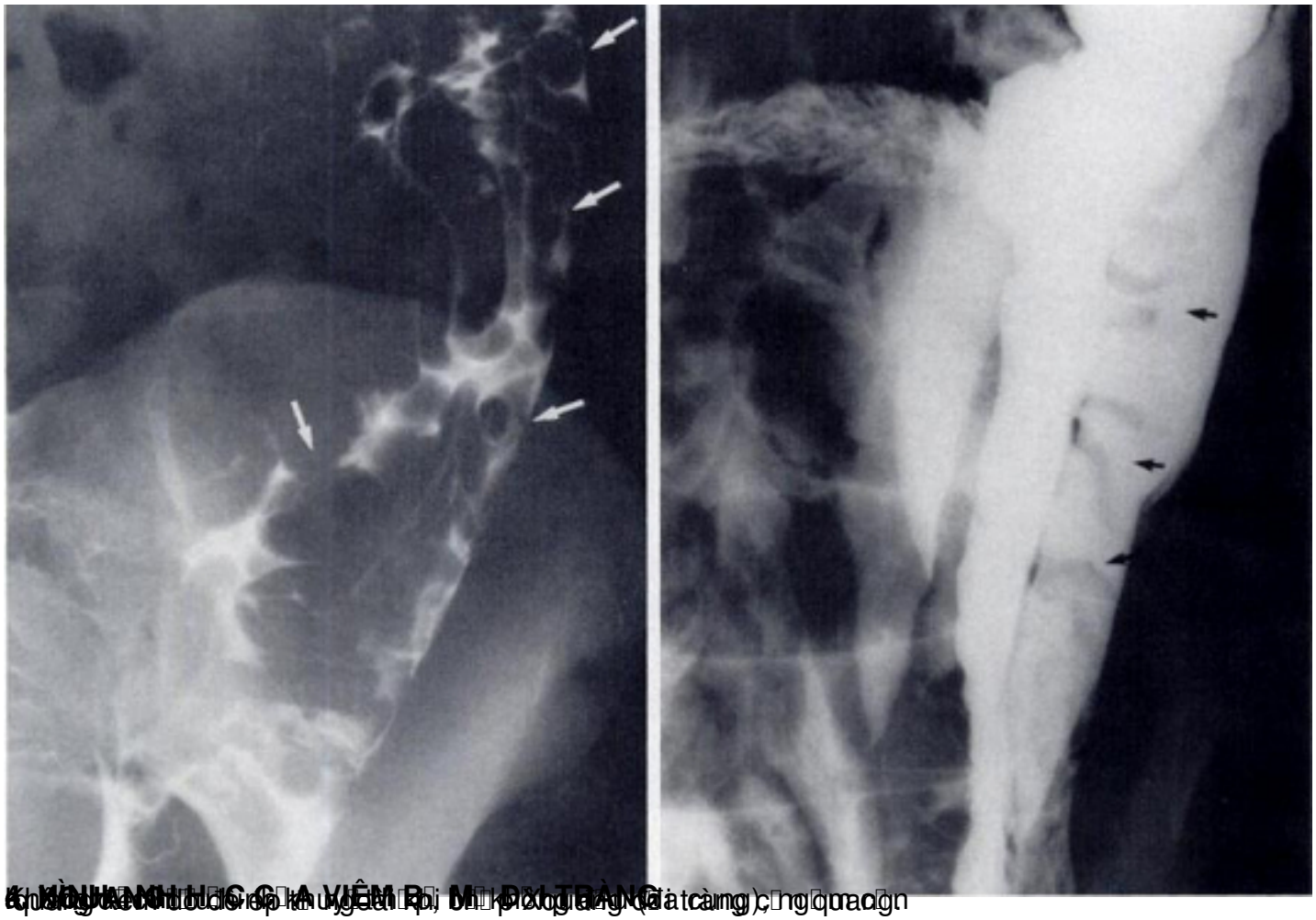

HÌNH ẢNH HỌC CỦA VIÊM BỂ MỠ ĐẠI TRÀNG

Ký hiệu: Chụp cản quang đại tràng, bơm hơi đại tràng (đại tràng), ngoằn ngoèo

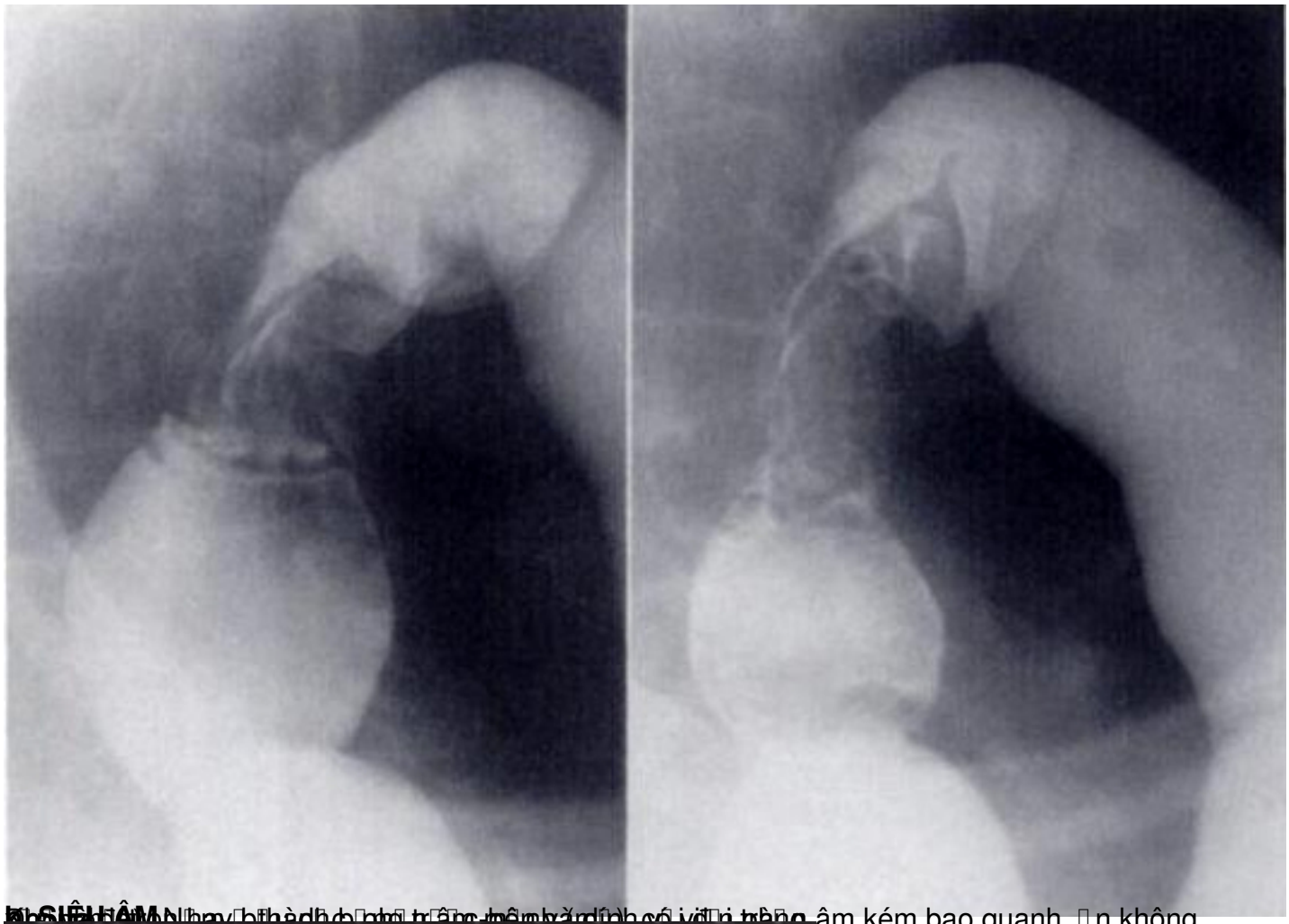

CHẨN ĐOÁN HÌNH ẢNH: Nhìn thành đại tràng dày lên, hình ảnh có vết loét tràng âm kém bao quanh, □n không
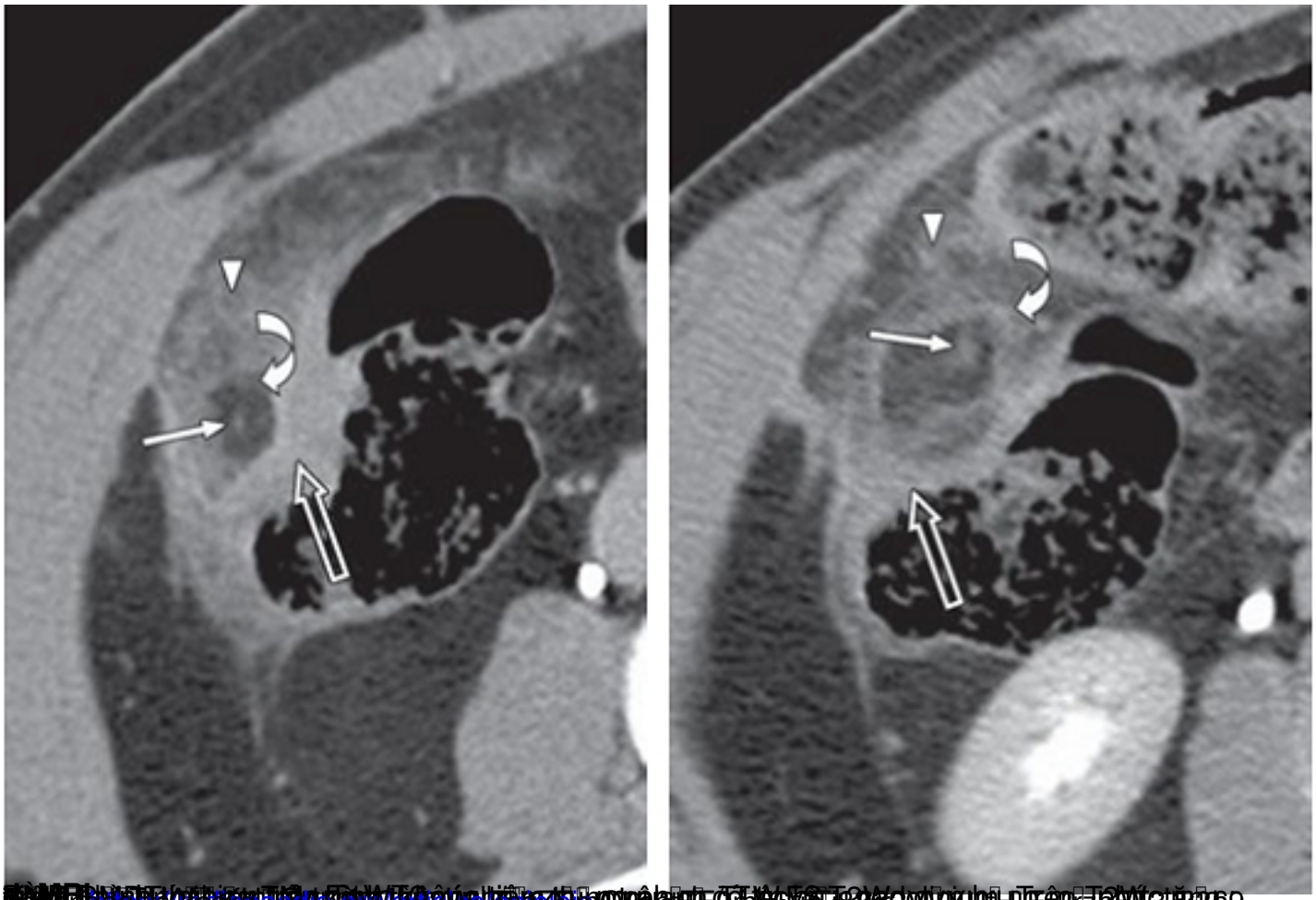
KẾT LUẬN: Viêm đại tràng [illegible]