Bs Trần Thị Ly Na - Khoa CĐHA

Bệnh lí lành tính của buồng trứng thường gặp ở những phụ nữ độ tuổi hoạt động sinh dục bao gồm những nang cơ năng hoặc khối u tân sinh lành tính. Xử lý các bệnh lý này phụ thuộc vào tình trạng khối u khi được chẩn đoán. Đa số bệnh nhân không có triệu chứng lâm sàng, khối u thường được phát hiện tình cờ và sự thoái triển sau một thời gian. Tuy nhiên bệnh nhân vẫn cần được theo dõi và đánh giá sau 6 tuần. Trường hợp khối u vẫn tồn tại cần được xem xét. Chỉ định phẫu thuật được đặt ra khi bệnh nhân có triệu chứng lâm sàng như xuất huyết do vỡ nang, đau bụng do khối u xoắn....

Bài viết đề cập đến một số dạng u buồng trứng lành tính thường gặp:

1. NANG ĐƠN GIẢN

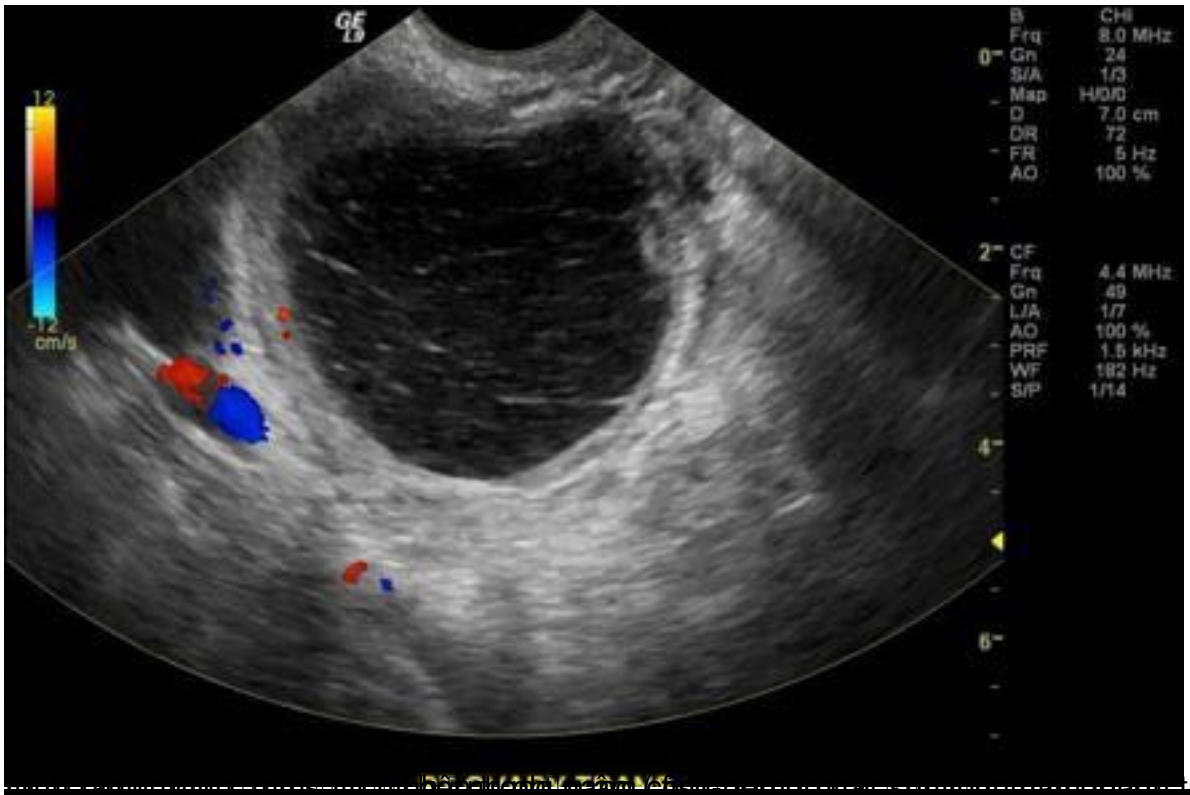
Thường đơn thùy, phản âm trống, có tăng âm phia sau, không chồi không vách, không tăng sinh mạch máu.

Nguyên nhân: nang noãn, nang hoàng thể (ít), seruos cystadeoma (kích thước lớn, bệnh nhân lớn tuổi).

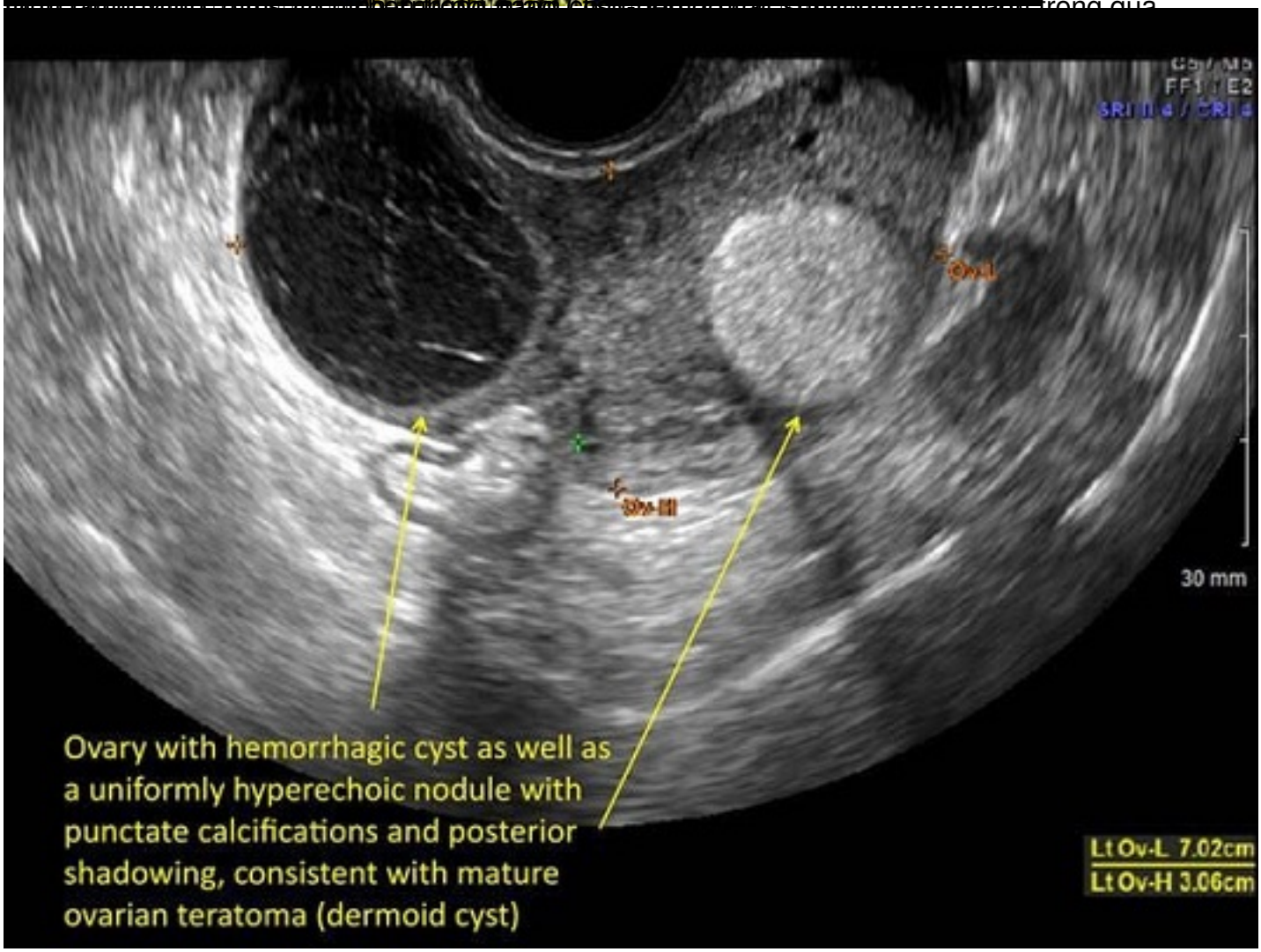
Nguy cơ ác tính của nang đơn giản nhỏ hơn 5cm rất thấp (<1% ở người trước mãn kinh và 1.6 % ở người mãn kinh.

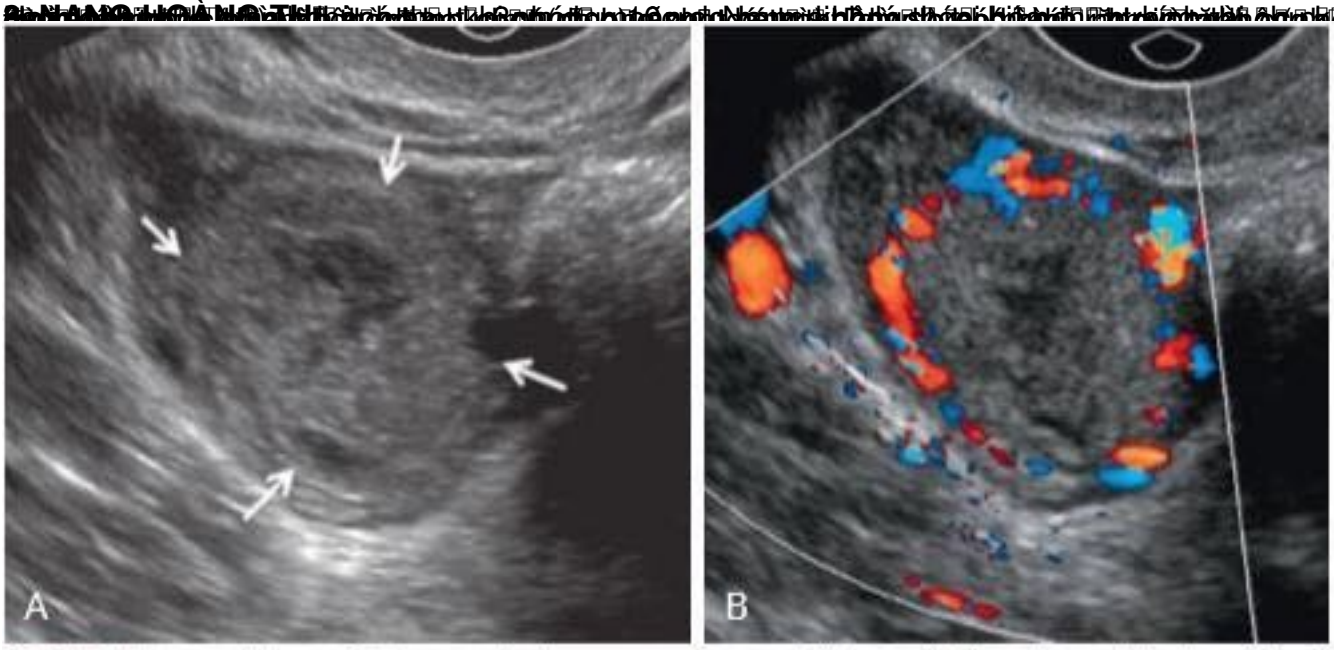


Xử lý khối u buồng trứng lành tính trong lấy toàn bộ khối u, với chỉ định phẫu thuật nội soi ổ bụng


B CHI
Frq 8.0 MHz
Gn 24
S/A 1/3
Map H/0/0
D 7.0 cm
DR 72
FR 5 Hz
AO 100 %
CF
Frq 4.4 MHz
Gn 49
L/A 1/7
AO 100 %
PRF 1.5 kHz
WF 182 Hz
S/P 1/14
12
-12
cm/s

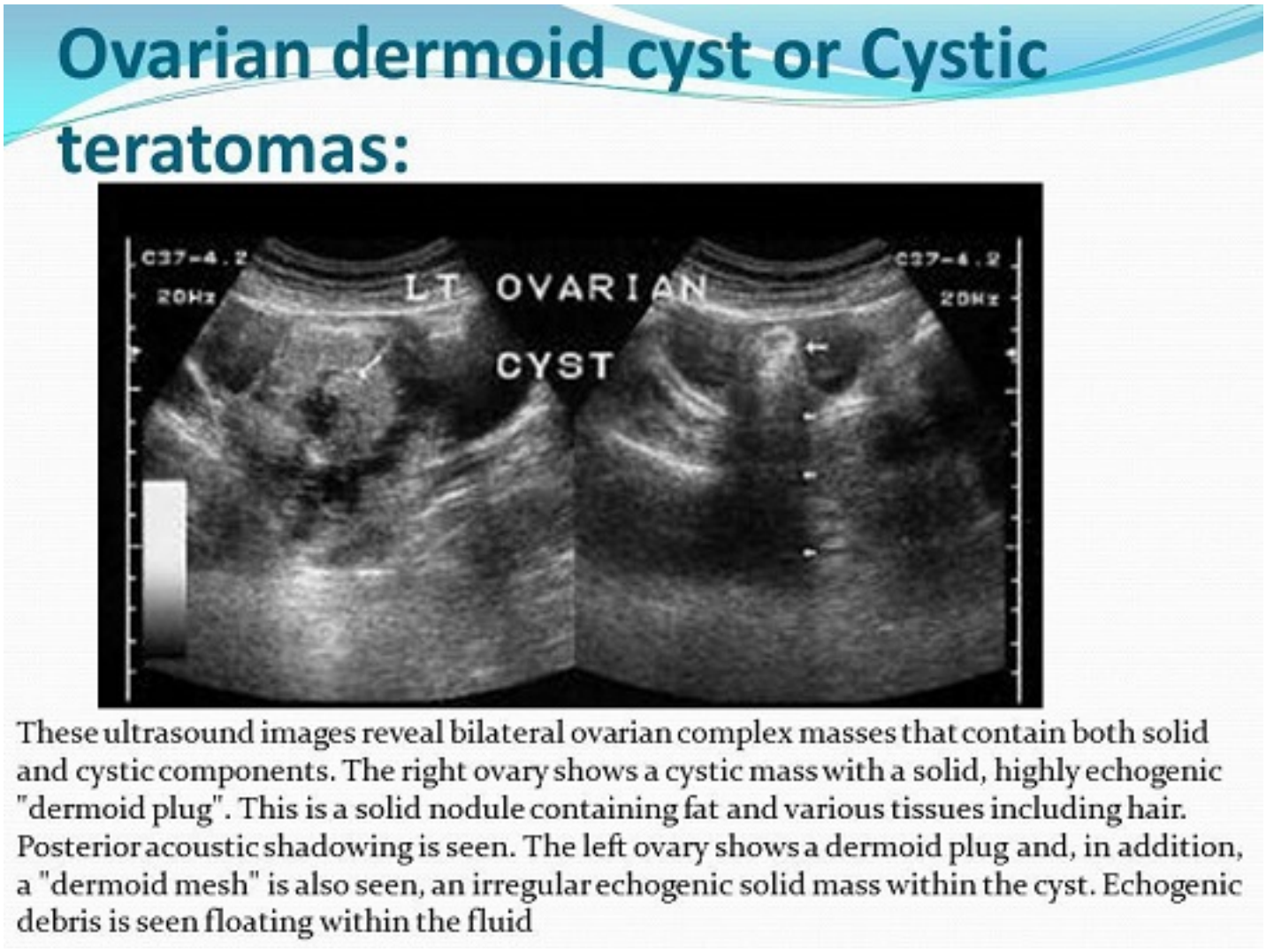
trong quá


30 mm
Ovary with hemorrhagic cyst as well as a uniformly hyperechoic nodule with punctate calcifications and posterior shadowing, consistent with mature ovarian teratoma (dermoid cyst)
Lt Ov-L 7.02cm
Lt Ov-H 3.06cm



IG 26-40 Corpus luteum. **A,** Transvaginal sonogram demonstrating a slightly echogenic lesion within the ght ovary (*arrows*), with a complex cystic central component and thick homogeneous wall. B, Color Doppler naging shows markedly increased blood flow in a peripheral ring-like pattern, sometimes described as a ing of fire," a characteristic appearance of the corpus luteum.





These ultrasound images reveal bilateral ovarian complex masses that contain both solid and cystic components. The right ovary shows a cystic mass with a solid, highly echogenic "dermoid plug". This is a solid nodule containing fat and various tissues including hair. Posterior acoustic shadowing is seen. The left ovary shows a dermoid plug and, in addition, a "dermoid mesh" is also seen, an irregular echogenic solid mass within the cyst. Echogenic debris is seen floating within the fluid