

Viêm ruột thừa và chẩn đoán phân biệt trên hình ảnh

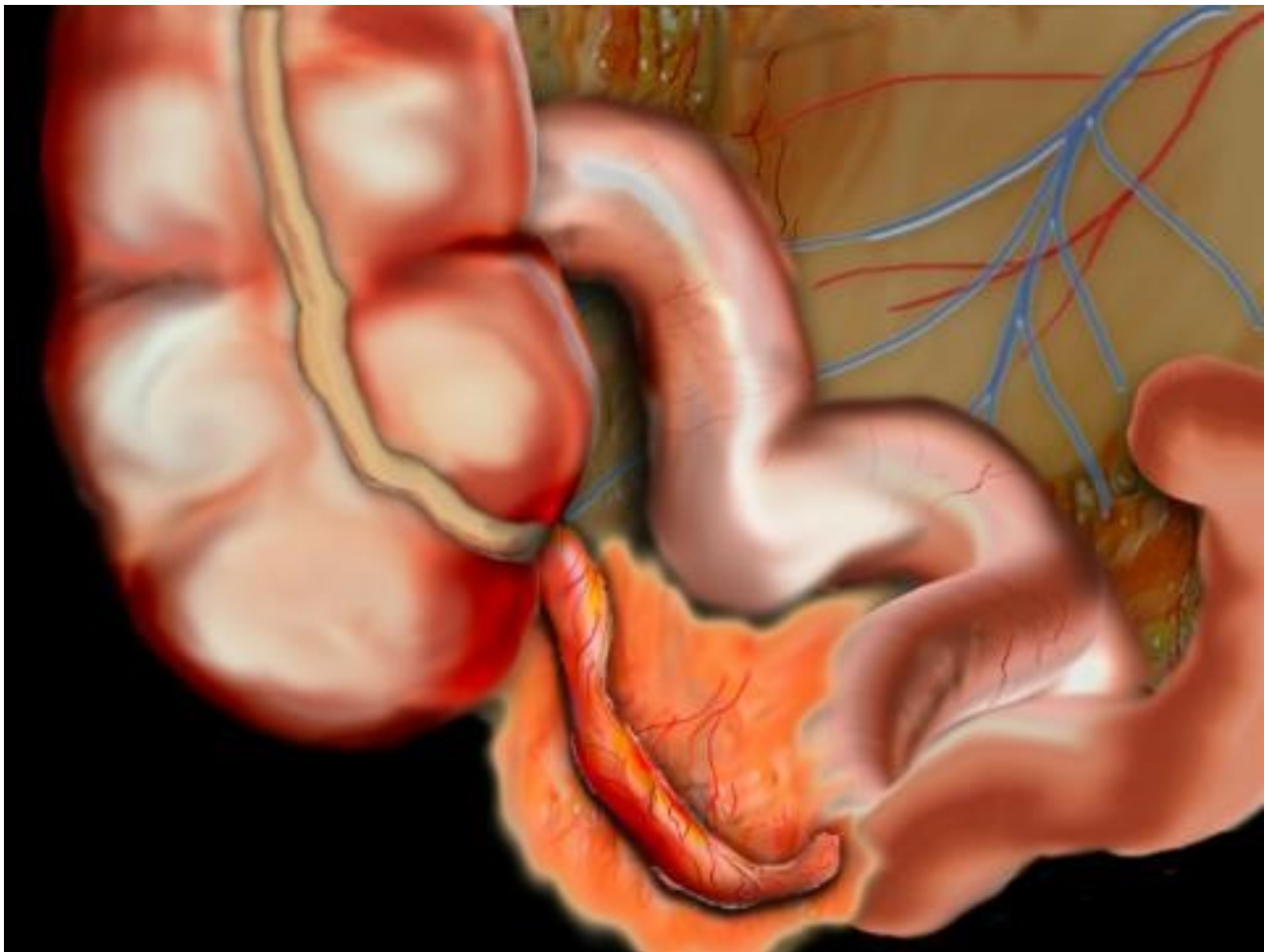
Viết bởi Biên tập viên

Thứ 7, 22 Tháng 12 2021 19:10 - Lần cập nhật cuối Thứ 7, 22 Tháng 12 2021 19:14

Bs Đặng Nhật Quang -

I. CHẨN ĐOÁN VIÊM RUỘT THỪA

Siêu âm và CT cho thấy đặc hình ảnh ruột thừa bình thường và ruột thừa viêm. Ruột thừa bình thường có thể thấy được 67-100% trên bình nhân chụp CLVT bụng.



[Xem tiếp tại đây](#)