Ths Trình Trung Phong

B□nh ph□i t□c ngh□n m□n tính (BPTNMT: ***Chronic obsttructive pulmonary disease-COPD)*** là m□t b□nh có đ□c đi□m t□c ngh□n l□u l□□ng khí th□ ra th□□ng xuyên b□ h□n ch□ không h□i ph□c ho□c ch□ h□i ph□c m□t ph□n, ti□n tri□n, th□□ng có tăng ph□n □ng đ□□ng th□, do viêm ph□ qu□n m□n tính và khí ph□ thũng gây ra. "Ti□n tri□n" có nghĩa là b□nh n□ng h□n theo th□i gian.

COPD có th□ gây ra ho làm ti□t m□t l□□ng l□n ch□t nh□y, th□ khò khè, khó th□, t□c ng□c, và các tri□u ch□ng khác.

Hút thu□c lá là nguyên nhân hàng đ□u c□a b□nh COPD. H□u h□t nh□ng ng□□i b□ COPD đ□u có hút thu□c lá ho□c hút thu□c th□ đ□ng. Ti□p xúc lâu dài v□i ch□t kích thích ph□i khác, ch□ng h□n nh□ ô nhi□m không khí, h□i hóa ch□t, ho□c b□i cũng có th□ làm phát tri□n COPD.

T□ng quan

Đ□ hi□u COPD, chúng ta hi□u m□t cách đ□n gi□n v□ quá trình hô h□p. Không khí mà b□n th□ đi xu□ng khí qu□n vào nh□ng □ng nh□ trong ph□i c□a b□n đ□□c g□i là □ng ph□ qu□n ho□c đ□□ng hô h□p.

Trong ph□i, □ng d□n khí chia nhánh ph□ qu□n vào hàng ngàn □ng nh□ h□n, □ng m□ng g□i là ti□u ph□ qu□n. Nh□ng □ng cu□i trong chùm túi khí vòng nh□ g□i là ph□ nang. M□ch máu nh□ g□i là mao m□ch ch□y qua các b□c t□□ng c□a các túi khí. Khi không khí đi t□i các túi khí, oxy đi qua các vách ph□ nang vào máu trong các mao m□ch. Đ□ng th□i, l□□ng khí carbon dioxide (khí th□i) di chuy□n t□ các mao m□ch vào các ph□ nang. Quá trình này đ□□c g□i là trao đ□i khí.

Đ□□ng hô h□p và ph□ nang là đàn h□i (co giãn). Khi b□n hít vào, m□i ph□ nang đ□y lên v□i không khí gi□ng nh□ m□t qu□ bóng nh□. Khi b□n th□ ra, vách ph□ nang ép l□i, không khí đi ra ngoài.

Trong COPD, không khí ít đi vào và ra kh□i đ□□ng hô h□p do m□t ho□c nhi□u di□u sau đây:

- Đ□□ng hô h□p và ph□ nang b□ m□t ch□t l□□ng đàn h□i c□a nó.
- Các thành gi□a r□t nhi□u các ph□ nang b□ phá h□y.
- Các thành c□a đ□□ng d□n khí tr□ nên dày và viêm.
- Đ□□ng hô h□p có nhi□u ch□t nh□y h□n bình th□□ng, có th□ làm t□c ngh□n chúng.

Ph□i bình th□□ng và ph□i COPD

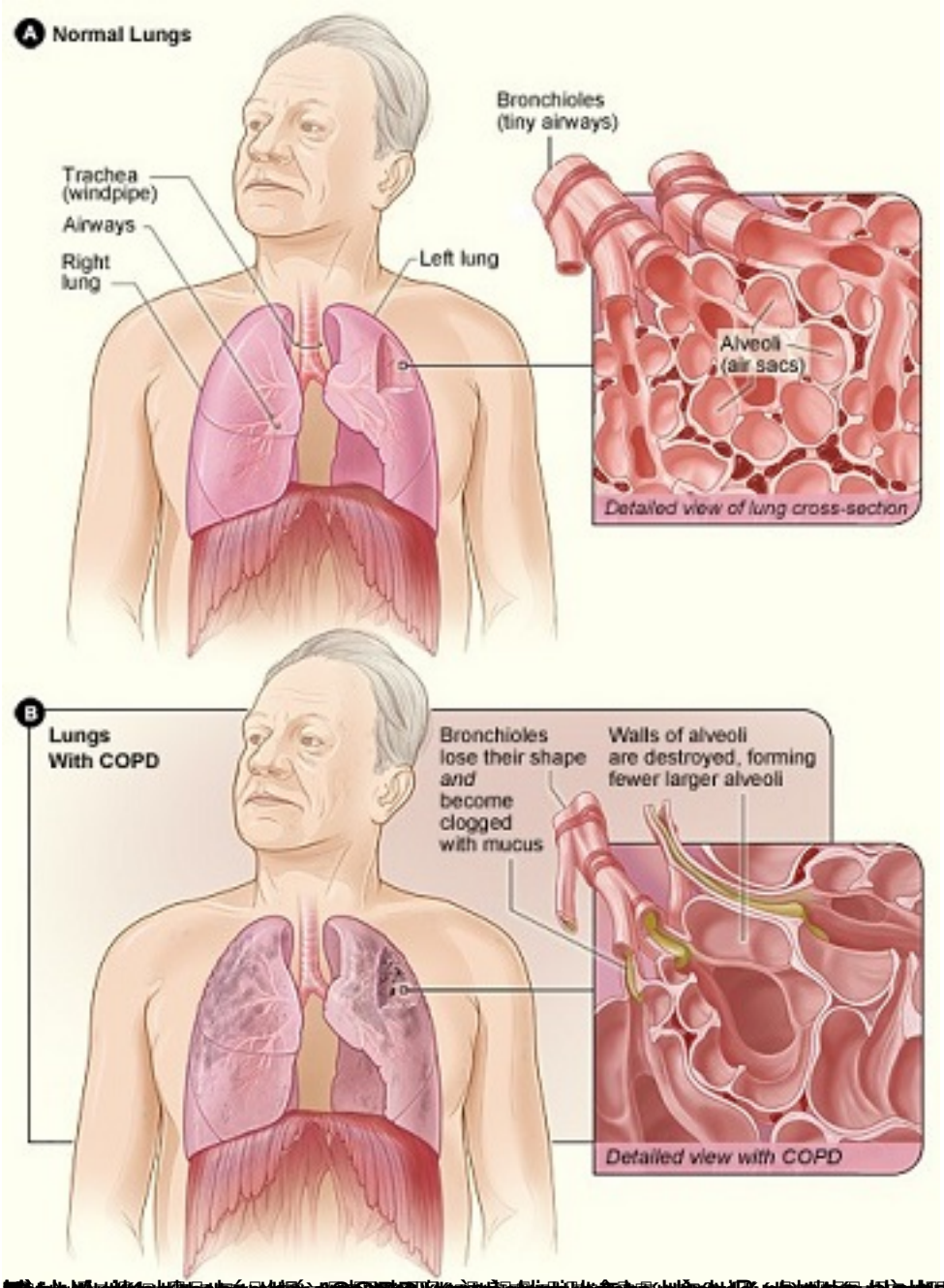
A Normal Lungs
Bronchioles (tiny airways)
Trachea (windpipe)
Airways
Right lung
Left lung
Alveoli (air sacs)
Detailed view of lung cross-section
B Lungs With COPD
Bronchioles lose their shape and become clogged with mucus
Walls of alveoli are destroyed, forming fewer larger alveoli
Detailed view with COPD

[redacted]