Vi□t b□i Biên t□p viên
Th□ b□y, 06 Tháng 7 2013 15:14 - L□n c□p nh□t cu□i Th□ b□y, 06 Tháng 7 2013 15:33

Ths Bs Tr□n Qu□c B□o

T□ lâu, nói đ□n nguyên nhân gây đau th□t ng□c (ĐTN) m□i ng□□i th□□ng nghĩ ngay đ□n x□ v□a gây h□p, t□c đ□ng m□ch vành (ĐMV). Tuy nhiên, ĐTN còn do nh□ng nguyên nhân khác hi□m g□p nh□ d□ t□t b□m sinh ĐMV, ngh□n ĐMV do thuyên t□c (c□c máu đông, khí, m□nh sùi…), c□u c□ ĐMV (myocardial bridging), viêm ĐMV do b□nh h□ th□ng (Kawasaki, Takayashu, Lupus ban đ□…), t□n th□□ng ĐMV do x□ tr□. Nhân m□t vài tr□□ng h□p đau th□t ng□c do c□u c□ ĐMV đ□□c phát hi□n t□i B□nh vi□n Đa khoa Qu□ng Nam chúng tôi xin gi□i thi□u v□ m□t trong nh□ng nguyên nhân gây đau th□t ng□c ít g□p này.

Gi□i thi□u: Khái ni□m c□u c□ tim (myocardial bridging) đ□□c đ□ c□p đ□n đ□u tiên vào năm 1737 b□i Reyman, nh□ng đ□□c phân tích m□t cách sâu s□c qua khám nghi□m t□ thi đ□□c báo cáo vào năm 1951 b□i Geiringer và c□ng s□. Bình th□□ng, h□ đ□ng m□ch vành n□m trên l□p th□□ng tâm m□c cung c□p máu cho c□ tim, khi có m□t ĐMV đi xuyên qua l□p c□ tim (hay l□p c□ tim ph□ lên m□t đo□n c□a ĐMV– hình 1) thì g□i là b□nh lý c□u c□ ĐMV. Trong th□i k□ tâm thu khi c□ tim co bóp s□ gây th□t đo□n ĐMV có c□u c□ d□n đ□n thi□u máu c□ tim gây nên tri□u ch□ng đau th□t ng□c, đ□c bi□t khi b□nh nhân g□ng s□c, c□ tim co bóp càng m□nh thì tri□u ch□ng đau th□t ng□c càng nhi□u. Đây là m□t b□nh lý có tính ch□t b□m sinh, th□□ng g□p □ đ□ tu□i 40-50, nam > n□. T□n su□t 15-85% khi gi□i ph□u t□ thi, và 0.5-16% trong tr□□ng h□p ch□p ĐMV. T□n su□t cao h□n g□p □ các b□nh lý phì đ□i th□t trái, đ□c bi□t b□nh c□ tim phì đ□i. Đ□ dài c□u c□ t□ 10-30mm, đ□ dày 1-10mm. ĐMV th□□ng hay có c□u c□ nh□t là đo□n gi□a c□a đ□ng m□ch liên th□t tr□□c (LAD) (hình 2), các nhánh chéo hay nhánh b□ cũng có th□ b□ □nh h□□ng. Thông th□□ng, c□u c□ phát tri□n t□ ph□n c□ th□t ph□i c□nh vách liên th□t. Cũng có th□ g□p c□u c□ □ ĐMV ph□i (RCA) hay ĐM mũ (LCx); trong các tr□□ng h□p này, c□u c□ phát tri□n t□ tâm nhĩ, th□□ng ch□ bao quanh ¾ chu vi m□ch máu, đ□ dày c□u c□ th□□ng m□ng h□n 0.1-0.3mm, chi□u dài 10-15mm. Hi□m khi c□u c□ b□t qua tĩnh m□ch vành và không gây tri□u ch□ng lâm sàng.

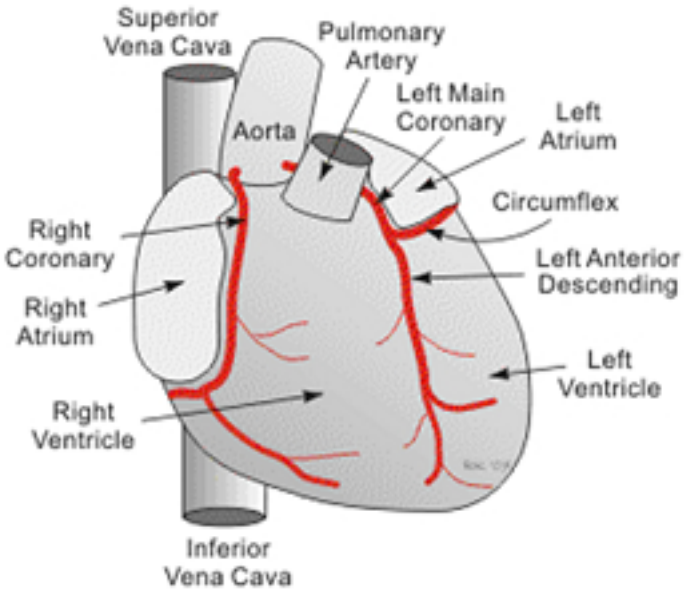

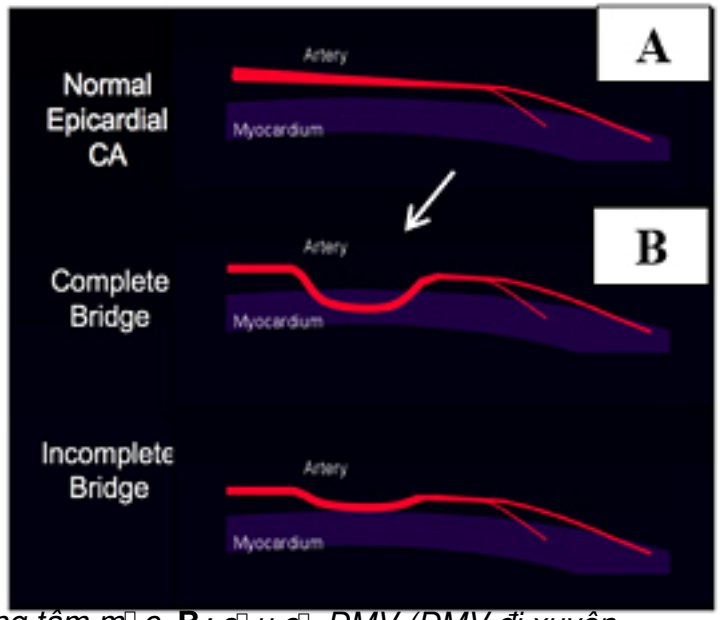

Hình 1: A : *ĐMV bình th□□ng n□m trên l□p th□□ng tâm m□c.* **B** *: c□u c□ ĐMV (ĐMV đi xuyên qua l□p cơ tim)*

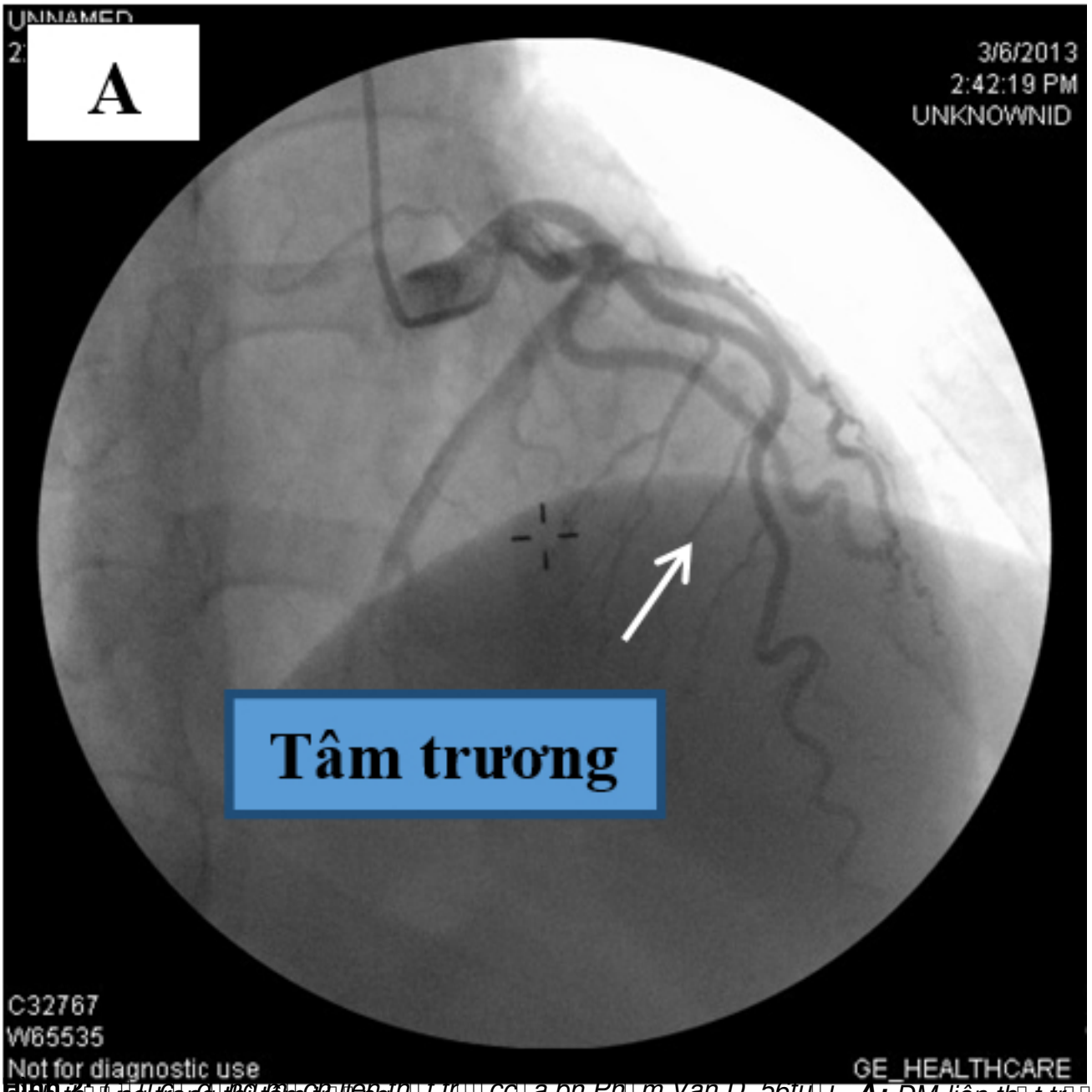

*Hình 2: Chụp động mạch liên thất trước của bn Phạm Văn D. 56tuổi. **A:** ĐM liên thất trước bình thường trong thì tâm trương,*

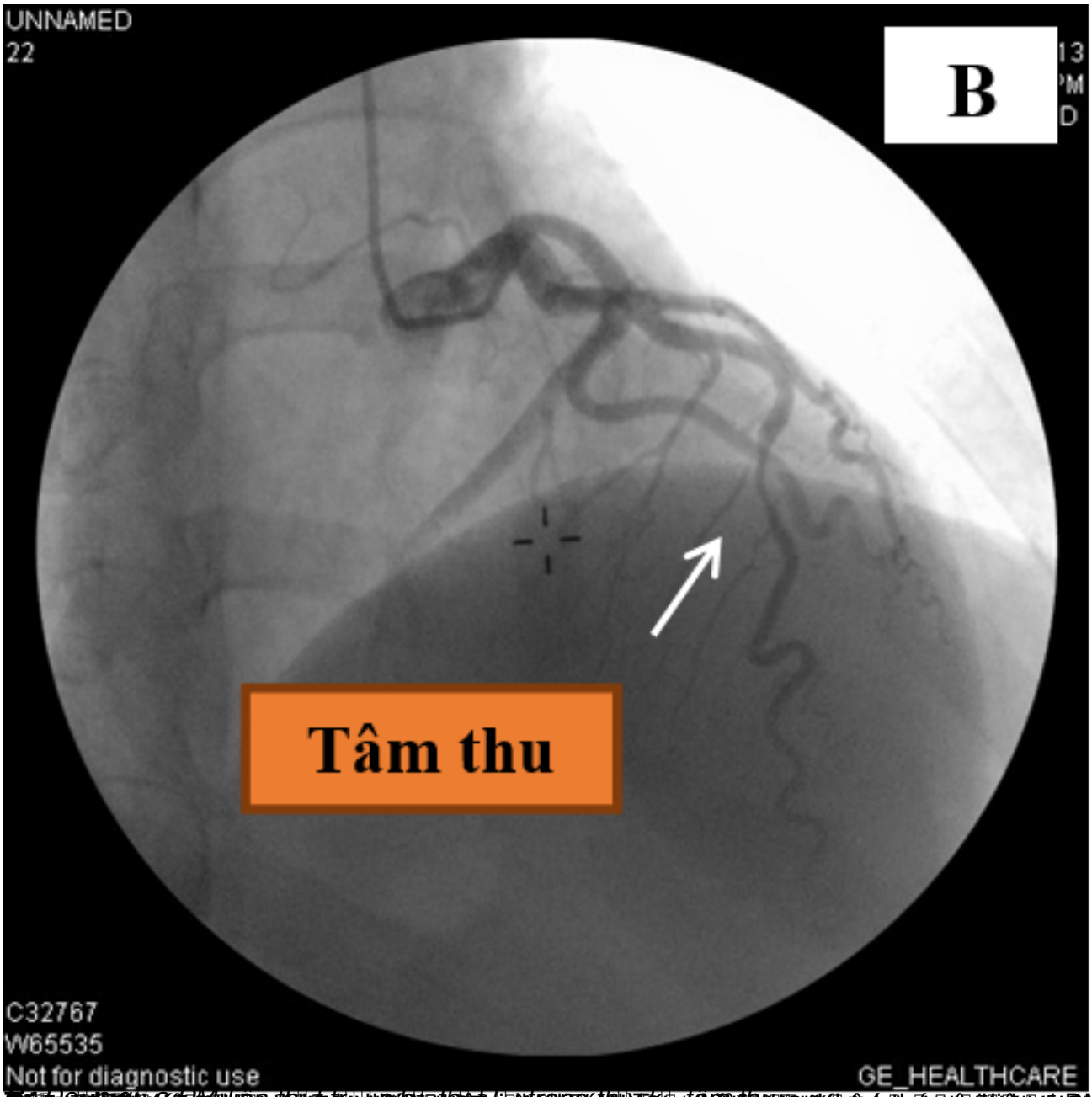
UNNAMED
22
B
Tâm thu
C32767
W65535
Not for diagnostic use
GE_HEALTHCARE

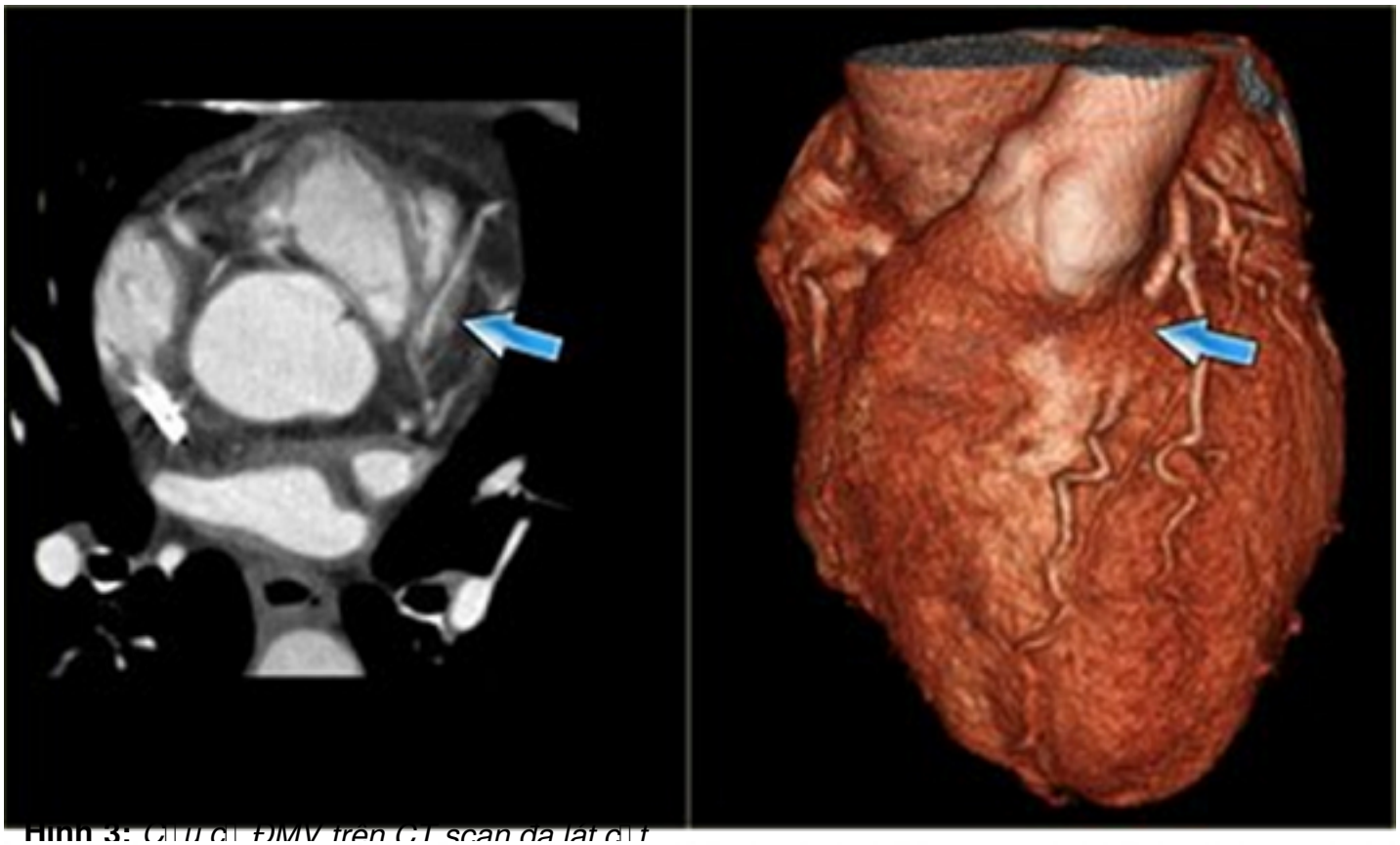

Hình 3: *Cầu cơ ĐMV trên CT scan dạng lát cắt*

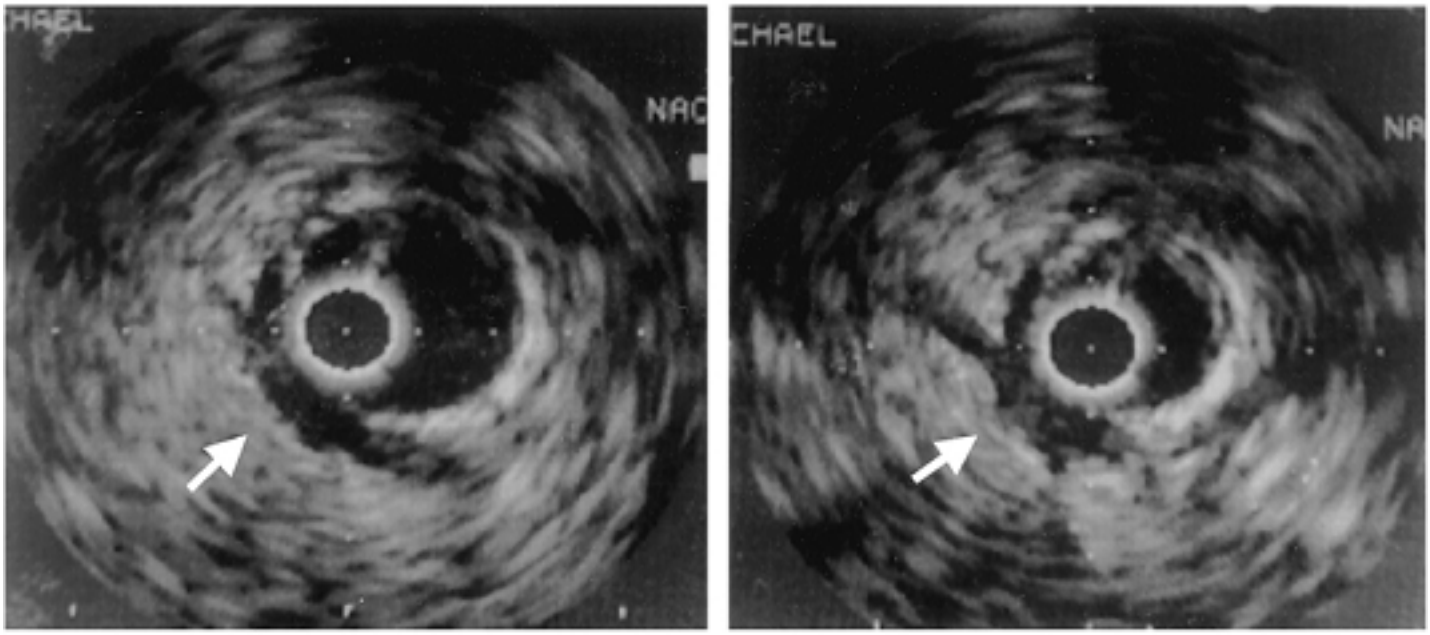

Hình 4: *Cầu cơ ĐMV trên siêu âm nội mạch (IVUS)*