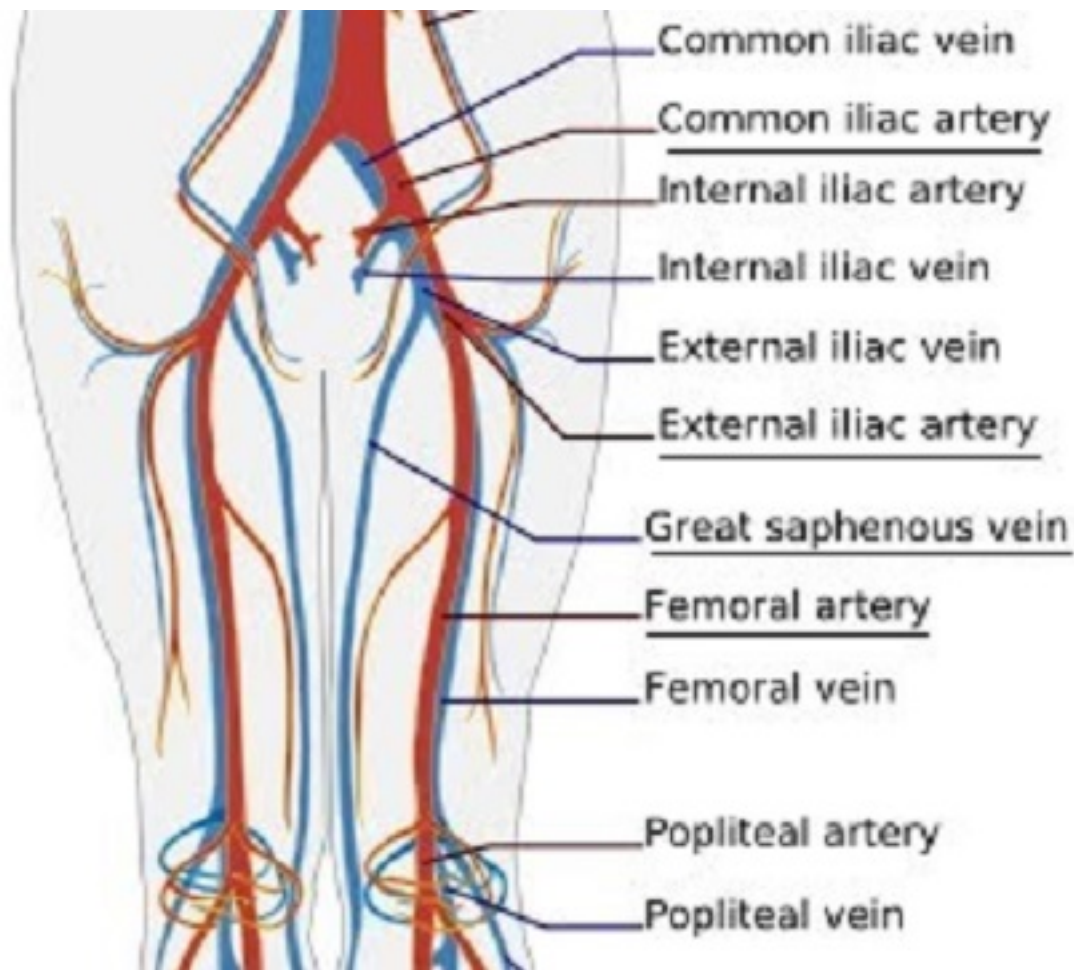


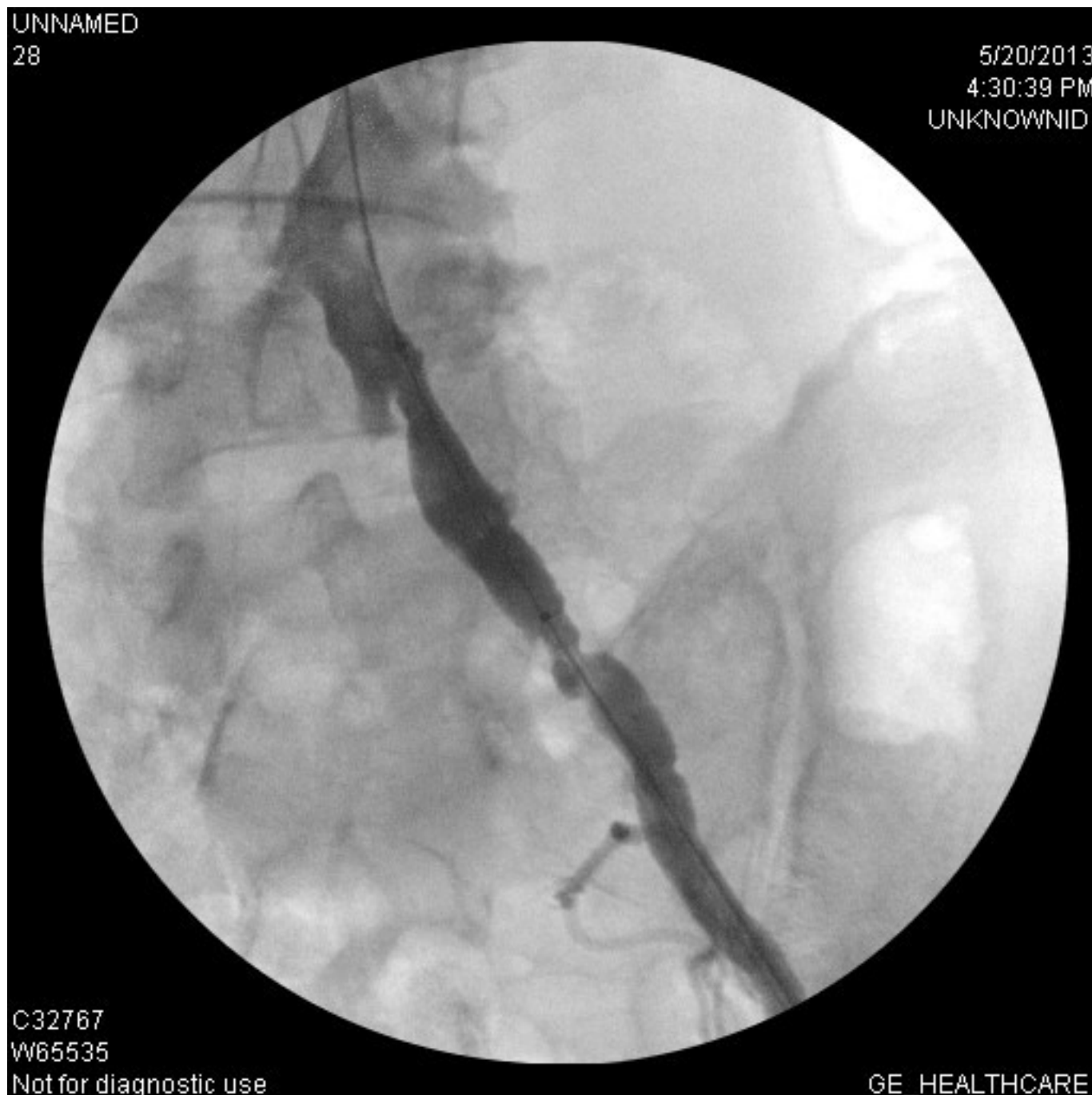## Đón vớt Can thiệp Tim mạch

Ngày 10/6 vừa qua, Đón vớt Can thiệp Tim mạch Bệnh viện Đa khoa tỉnh Quảng Nam can thiệp thành công một ca ghép động mạch chủ chung trái cho 1 bệnh nhân nam 68 tuổi.

Bệnh nhân Trần Quốc T. hiện sống bệnh đái tháo đường typ II 5 năm, đã đặt stent động mạch liên tục trước cách đây 6 tháng, hiện nay vào viện vì đau bắp chân trái khi đi lại. Qua thăm khám, bệnh nhân được chẩn đoán theo dõi tình trạng động mạch chân trái. Kết quả siêu âm doppler mạch máu cho thấy hẹp động mạch chủ chung trái do mảng xơ vữa. Kết quả chụp mạch xóa nền: hẹp hơn 80% động mạch chủ và cuối động mạch chủ chung trái. Bệnh nhân được đặt 01 stent trong bụng kích thước 8.0x61mm, sau bung stent, dùng bóng áp lực cao nong tăng cường, kết quả rất tốt,



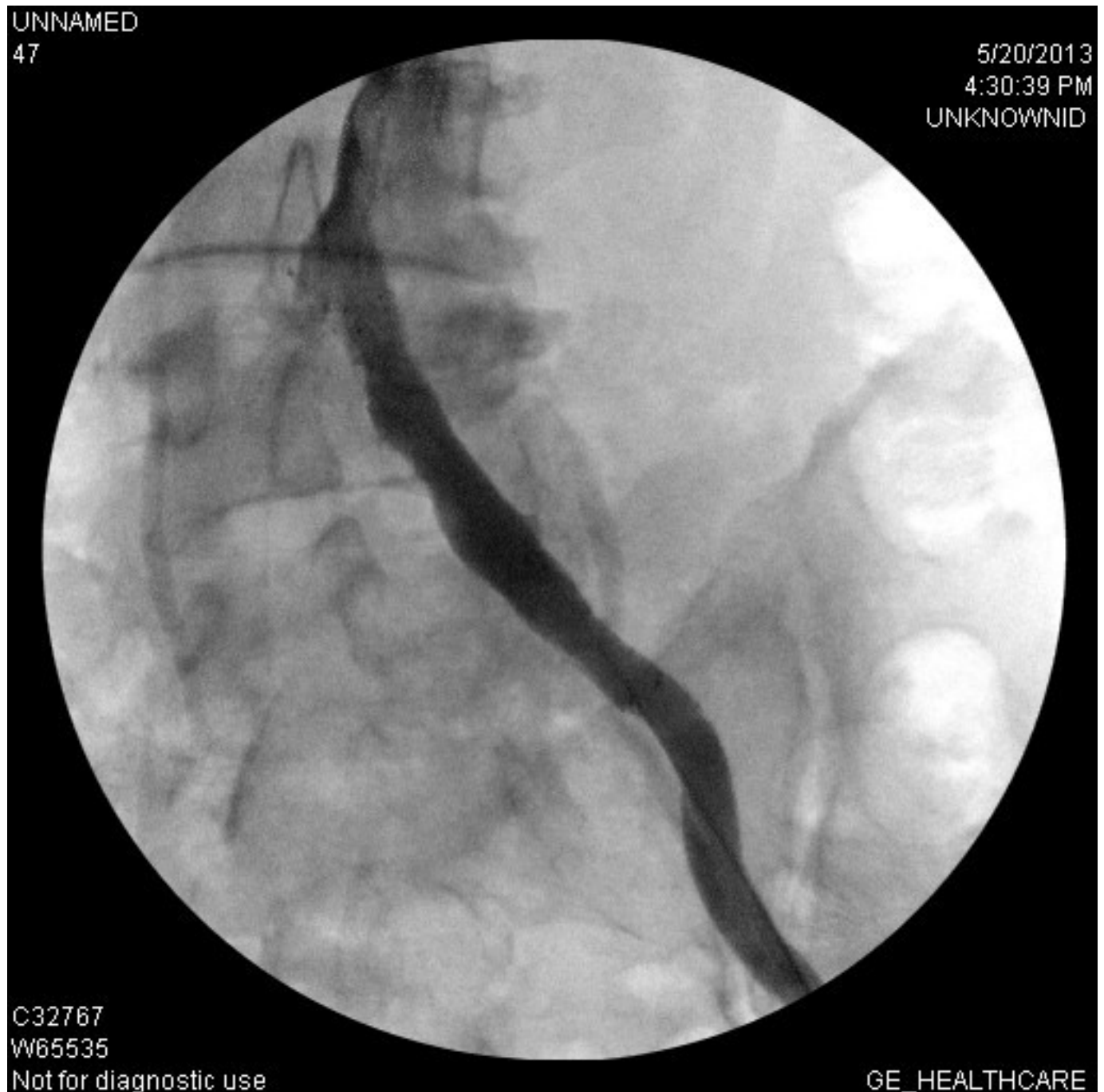Chụp lại kích thước ảnh chụp chung trái thông tin, bệnh nhân ra viện sau 3 ngày điều trị.



Trình bày can thiệp

Vị trí biên tập viên

Thứ sáu, 14 Tháng 6 2013 09:47 - Lần cập nhật cuối Thứ sáu, 14 Tháng 6 2013 09:55



*Sau can thi p*

Tối tháng 2 tới nay, Đơn vị Can thiệp Tim mạch Bệnh viện Đa khoa Quảng Nam đã tiến hành chụp và can thiệp cho gần 150 trường hợp hẹp bệnh mạch vành, cấy máy tạo nhịp vĩnh viễn cho 4

Viết bởi Biên tập viên

Thứ sáu, 14 Tháng 6 2013 09:47 - Lần cập nhật cuối Thứ sáu, 14 Tháng 6 2013 09:55

---

bệnh nhân bị rối loạn nhịp nng. Đây là đơn đề u tiên Bệnh viện Tỉnh Quảng Nam tiến hành can thiệp động mạch ngoi biên, mở ra cửa hẹp đi u trục tâm nhp tti thi u cho bệnh nhân bệnh mạch máu ngoi biên. Hiện tti Bệnh viện đang đnh hng cho Đn v Can thiệp Tim mạch tri n khai mtt sk thu t cao hn nh can thiệp mạch máu não, can thiệp tim bẩm sinh, thăm dò đn sinh lý...