

KTV Tr n Đ nh Vân -

T c đ ng m ch ph i (Pulmonary embolism – PE) là b nh lý tim m ch c p tính th ng g p. B nh đ ng hàng th 3 sau nh i máu c tim và tai bi n m ch máu não.

Hàng ngàn tr ng h p t vong m i năm do không ch n đoán đ c b nh.

CT đ ng m ch ph i (Computed tomographic pulmonary angiography) trong m t phân tích g p cho th y đ nh y 53% – 100% và đ đ c hi u 83%–100%.

1. Thông tin b nh nhân:

- BN Nguy n Th A . Tu i: 84
- Đ a ch : Tiên ph c.
- Ch n đoán khi vào vi n: B nh lý nhi u van .

2. Ch n đoán hình nh:

2.1 S l c k thu t ch p Ct đ ng m ch b ng máy CT 128 lát c t c a GE

- Catheter 18 – 20 gauge . Đ ng truy n tĩnh m ch phía tr c c ng tay

- B m tiêm đ n

- Có bolus tracking (máy đo n ng đ c n quang và t đ ng ch p).

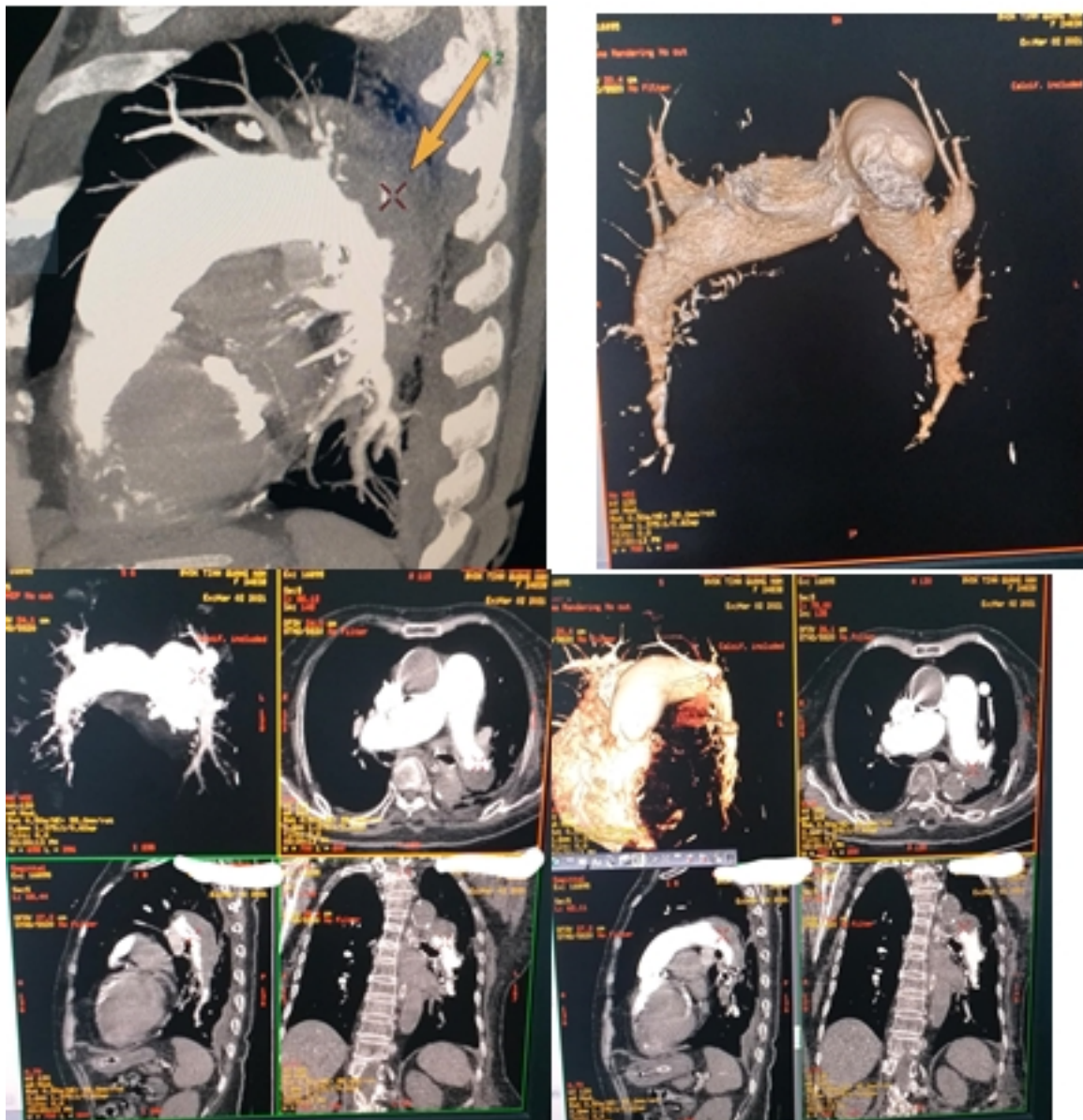
Nhân mào t tròng h p t c đ ng m ch ph i trái và nhánh thùy d i ph i trái kèm theo tĩnh m ch ch d i g

Vị t b i Biên t p viên

Th năm, 11 Tháng 3 2021 17:59 - L n c p nh t cu i Th năm, 11 Tháng 3 2021 18:34

- Ch p thì tr c và sau tiêm thu c

- Có ph n m m x lý nh.



[Xem ti p t i đây](#)

Vi t b i Biên t p viên

Th năm, 11 Tháng 3 2021 17:59 - L n c p nh t cu i Th năm, 11 Tháng 3 2021 18:34
