

Bs Huỳnh Minh Thọ -

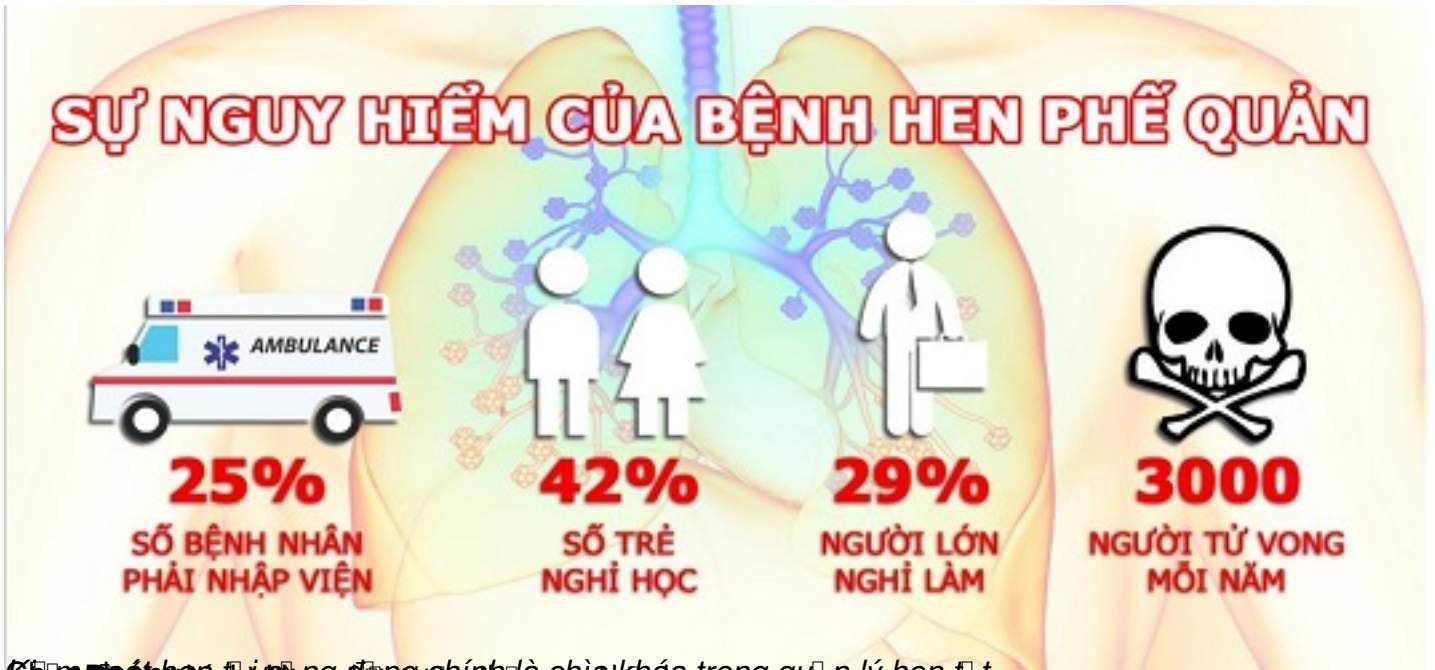
Lúc 20h30 phút ngày 16/9/2021 anh Tr. X. Kh được chuyển từ nhà đưa vào khoa Cấp Cứu - Bệnh viện đa khoa tỉnh Quảng Nam sau khi khởi phát cơn khó thở tức thì chi u và không có phản ứng với khí dung thông thường. Tiền sử Hen Phế quản.

Tại Khoa Cấp cứu: Bệnh mê sâu GCS # 3 điểm, ngưng tim ngưng thở, tím tái toàn thân.

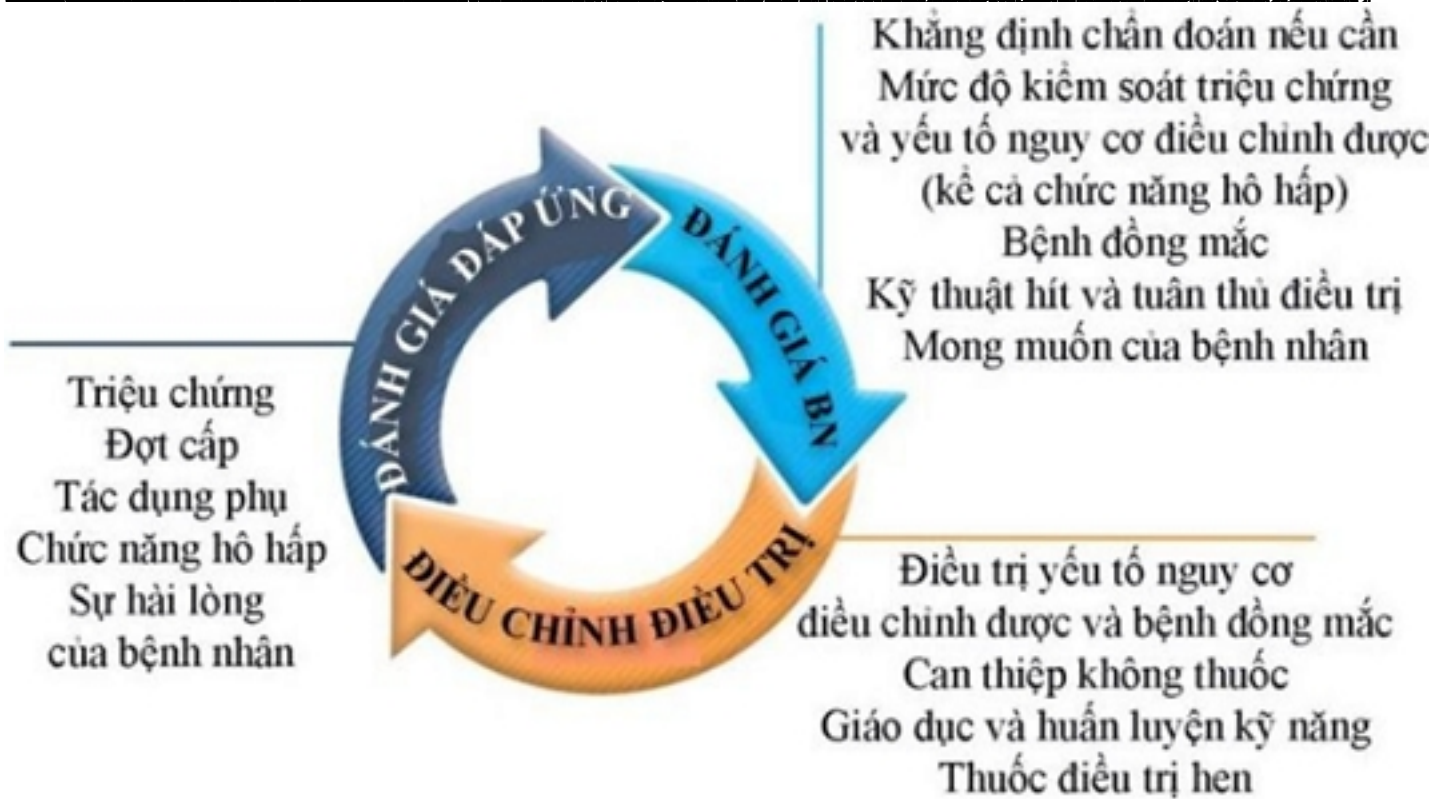Ekip trực cấp cứu lập tức tiến hành hồi sinh tim phổi tích cực, đặt nội khí quản, thở máy, adrenalin..... Sau 20 phút bệnh nhân có mạch trở lại, được làm các xét nghiệm cơ bản và chuyển Khoa Hồi Sinh Tích Cực (ICU) tiếp tục xử trí.

Bệnh nhân nhập Khoa Hồi Sinh Tích Cực với tình trạng như sau :

- Hôn mê, GCS # 6 điểm (E1V1M4)
- Huyết đường không đo được, bổ sung Adrenalin
- Phổi cơ thể mềm - phổi ẩm
- Toàn máu pH: 7.054 và PaCO_2 : 77,8 , tăng lactate máu 8.6mmol/l
- Tiền thủng não và gan, thủng sau ngưng tim hoàn
- Chức năng gan thận có dấu hiệu tổn thương



Hiện nay bệnh hen phế quản đang trở thành chìa khóa trong quản lý hen phế quản chuyển hóa não.



Hiện nay bệnh hen phế quản đang trở thành chìa khóa trong quản lý hen phế quản chuyển hóa não.