

**Bs .Lê Nh t Nam -**

## Thông tin ca lâm sàng

B nh nhân Bùi. Đ. Tr sinh năm 1979, nam

### 1.Ti n s :

M b u giáp nhân, rung nhĩ m n suy tim NYHA II – III, thay kh p háng 2 bên, suy th n m n giai đ n cu i ch y th n chu k 18 năm, đã 6 l n m FAV (c u n i m ch máu đ ch y th n), l n m FAV g n nh t là cách 3 năm và v trí cánh tay trái .

### 2.Quá trình nh p vi n :

B nh nhân đ c ch y th n cách nh p vi n 01 ngày. Tr c nh p vi n 4 gi đ ng h , b nh nhân th y FAV vùng cánh tay trái không ho t đ ng (không rung) . b nh nhân t ý tìm cách đ làm cho FAV ho t đ ng l i b ng cách nén bóp kh p chi trên trái , sau khi c g ng làm cho ho t đ ng FAV thì ch ng nh ng không đ c mà chi trên trái còn tê bì, l nh, gi m v n đ ng c m giác , chi b t đ u tím đen đ n sau đó 1 gi . Lúc đ n vi n, m ch cánh tay, m ch quay tr trái đã không b t đ c .

B nh nhân đ c làm các xét nghi m máu: công th c máu, ch c năng đông máu, sinh hóa máu ch a ghi nh n b t th ng đáng k ... Xét nghi m Xquang ng c th ng, ECG có rung nhĩ m n, siêu âm doppler tim không có huy t kh i bu ng tim trái, ch c năng th t trái gi m, h n ng v a đa van tim .

Ti n hành siêu âm doppler m ch máu chi trên và ch p CT scan m ch máu chi trên đ ng nh t k t qu : huy t kh i c p ngang m c 1/2 đ i đ ng m ch cánh tay trái, đ ng m ch quay tr trái,

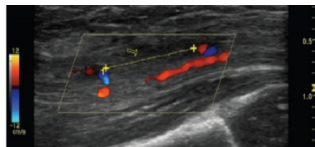
## Nhân m t tr ng h p: huy t kh i c p đ ng m ch chi trên, trên n n b nh nhân suy th n m n giai đ n cu

Vi t b i Biên t p viên

Th  ba, 05 Tháng 10 2021 18:51 - L n c p nh t cu i Th  ba, 05 Tháng 10 2021 19:47

---

huy t kh i m n tính gây t c hoàn toàn tĩnh m ch đ u h i l u c a FAV tay trái. Thành m ch máu x  v a, r i rác vôi hóa.



[Xem tiếp tại đây](#)