

## Tràn dịch màng phổi 2 bên do viêm tụy mạn: trình bày 1 ca lâm sàng

Viết bởi Biên tập viên

Thứ hai, 11 Tháng 10 2021 21:38 - Lần cập nhật cuối Thứ hai, 11 Tháng 10 2021 21:56

---

**Bs Nguyễn Đức Quang -**

### 1. Lý do ghi chú

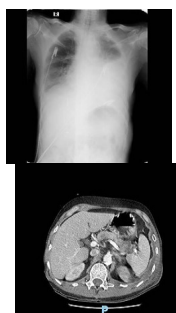
Tràn dịch màng phổi là 1 biến chứng nặng trong viêm tụy. Trước đây nó được coi là 1 dấu hiệu nặng, ngày nay, dấu hiệu này được xem là 1 dấu hiệu để chẩn đoán, tránh bỏ sót. Tràn dịch màng phổi trong viêm tụy có thể xảy ra trong viêm tụy cấp hoặc mạn tính, thường xuyên thoáng qua, dịch thường có màu vàng rơm, xảy ra thường xuyên xuyên bên trái, hiếm khi xảy ra cả 2 bên. Nếu được chẩn đoán đúng thì dịch này dễ dàng được điều trị dứt điểm.

### 2. Ca lâm sàng

Bệnh nhân nam, 67 tuổi

Có tiền sử sỏi đường ruột niệu, không có tiền sử viêm tụy, lao phổi trước đó.

Vào viện trong tình trạng mệt mỏi, ho khan, khó thở, đau ngực bên phải, không đau bụng. Khám bệnh lúc vào viện ghi nhận mạch 120 nhịp/phút, huyết áp 130/80mmHg, thở nhanh nông tần số 28 lần/phút, phổi nghe giảm thông khí bên trái, có rale ẩm, khám bụng mềm, ấn không đau



## Tràn dịch màng phổi 2 bên do viêm tiểu phế quản: trình bày 1 ca lâm sàng

Viết bởi Biên tập viên

Thứ hai, 11 Tháng 10 2021 21:38 - Lần cập nhật cuối Thứ hai, 11 Tháng 10 2021 21:56

---

[Xem tiếp tại đây](#)