Bs Tr□n Qu□c B□o -□

T□i ngày 28 tháng 9 năm 2022, B□nh vi□n đa khoa t□nh Qu□ng Nam ti□p nh□n b□nh nhân Hu□nh th□ P. 71 tu□i, trú t□i Tam Đàn – Phú Ninh nh□p vi□n trong tình tr□ng đau ng□c vã m□ hôi, đi□n tâm đ□ có ST chênh lên thành tr□□c, b□nh nhân có bi□u hi□n suy tim c□p, khó th□, t□t huy□t áp.

B□nh nhân có ti□n s□ rung nhĩ m□n, COPD đang đi□u tr□ Sintrom (xét nghi□m INR 1.23). T□i khoa C□p c□u b□nh nhân đ□□c ch□n đoán nh□i máu c□ tim ST chênh lên thành tr□□c, b□nh nhân nhanh chóng đ□□c ti□n hành ch□p đ□ng m□ch vành, k□t qu□ ch□p đ□ng m□ch vành cho th□y: t□c hoàn toàn đo□n gi□a đ□ng m□ch liên th□t tr□□c do huy□t kh□i, các nhánh đ□ng m□ch vành còn l□i không h□p. B□nh nhân đ□□c hút huy□t kh□i và m□ch vành đ□□c tái thông hoàn toàn. Sau can thi□p b□nh nhân h□t đau ng□c, b□t khó th□ trên đi□n tâm đ□ b□nh đo□n ST h□t chênh.

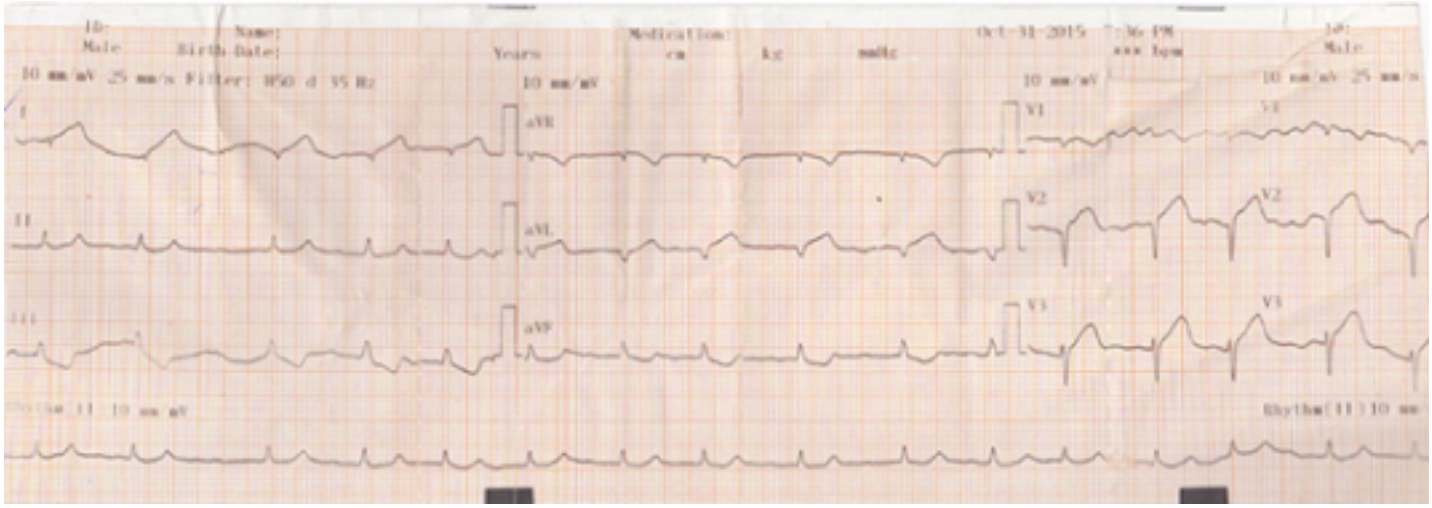

ECG có ST chênh lên thành tr□□c, soi g□□ng thành d□□i

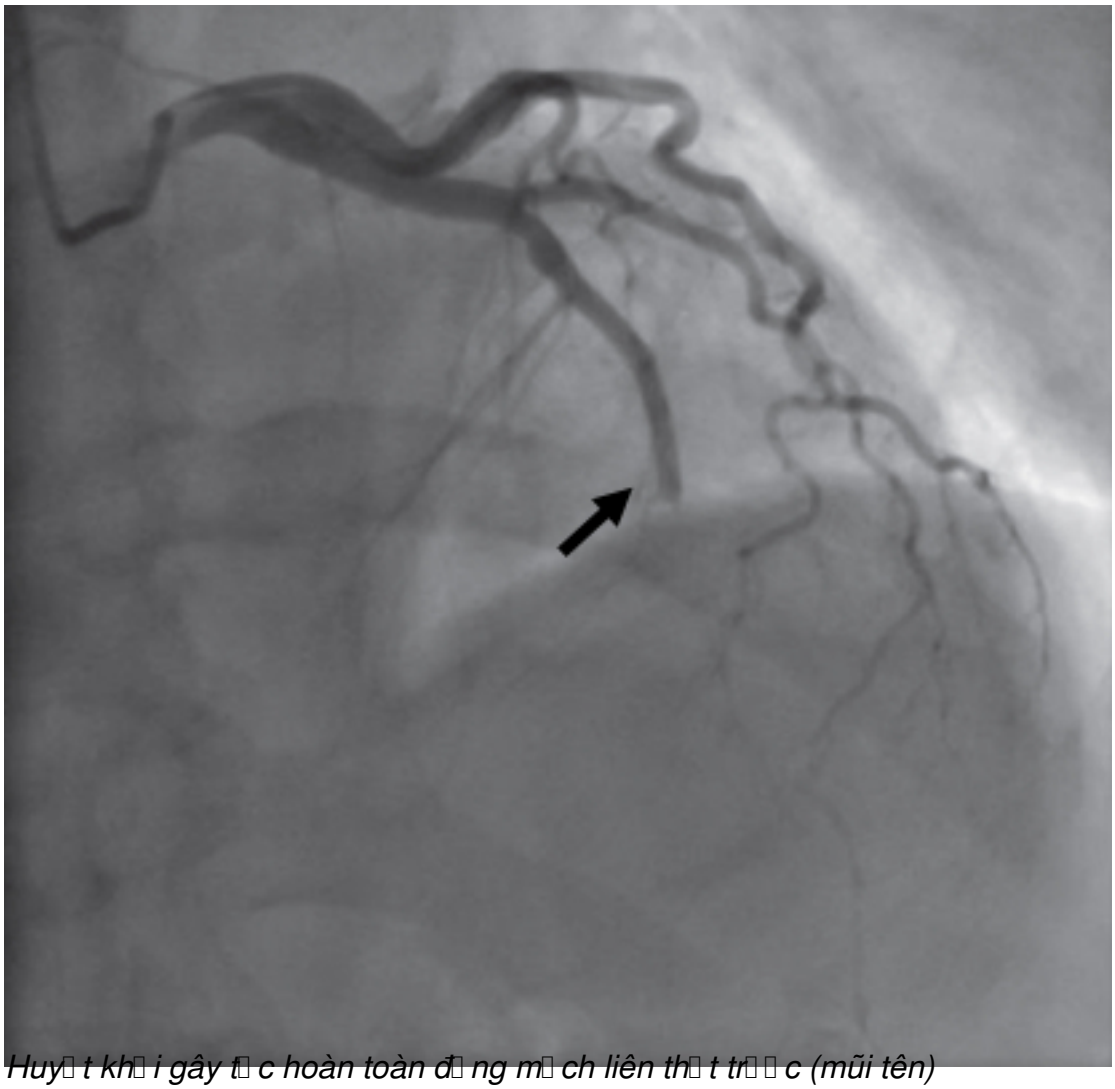

Huy□t kh□i gây t□c hoàn toàn đ□ng m□ch liên th□t tr□□c (mũi tên)