Bs. Phan Tu□n Ki□t –□

Huy□t kh□i tĩnh m□ch sâu là hi□n t□□ng xu□t hi□n c□c máu đông trong tĩnh m□ch sâu, th□□ng là □ tĩnh m□ch sâu c□a chi d□□i.

Huy□t kh□i □ chi d□□i có th□ theo máu đ□n ph□i gây t□c đ□ng m□ch ph□i g□i là thuyên t□c ph□i, là m□t b□nh lý n□ng n□, có th□ d□n đ□n t□ vong đ□t ng□t. Trong giai đo□n m□n, bi□n ch□ng hay g□p là h□i ch□ng h□u huy□t kh□i v□i bi□u hi□n loét, đau nh□c và gi□i h□n v□n đ□ng chi d□□i, có th□ gây tàn t□t.

Sinh lý b□nh

Rudofl Virchow là ng□□i đ□u tiên đ□ c□p c□ ch□ b□nh sinh c□a huy□t kh□i tĩnh m□ch.

1. Dòng ch□y b□ □ tr□
2. Th□□ng t□n thành m□ch
3. B□t th□□ng các thành ph□n máu l□u thông

à B□ ba thành ph□n c□a Virchow

Y□u t□ nguy c□

- Tu□i: tăng 2 l□n m□i 10 năm
- Ph□u thu□t: m□ kh□p háng, kh□p g□i
- Ch□n th□□ng
- C□ d□a ác tính (tăng 4-6 l□n nguy c□)
- Ti□n s□ huy□t kh□i tĩnh m□ch
- Tình tr□ng tăng đông máu nguyên phát
- U□ng thu□c tránh thai (tăng 2-4 l□n nguy c□)
- B□t đ□ng (tăng 2 l□n nguy c□)

- Mang thai (0,075% sản mang thai)

Siêu âm chẩn đoán huyết tĩnh mạch sâu

Siêu âm đè ép đầu dò là phương pháp chính để xác nhận tình trạng thông thương trong lòng tĩnh mạch. Tĩnh mạch bình thường xẹp khi đè ép đầu dò do tĩnh mạch có áp lực thấp hơn so với động mạch đi kèm.

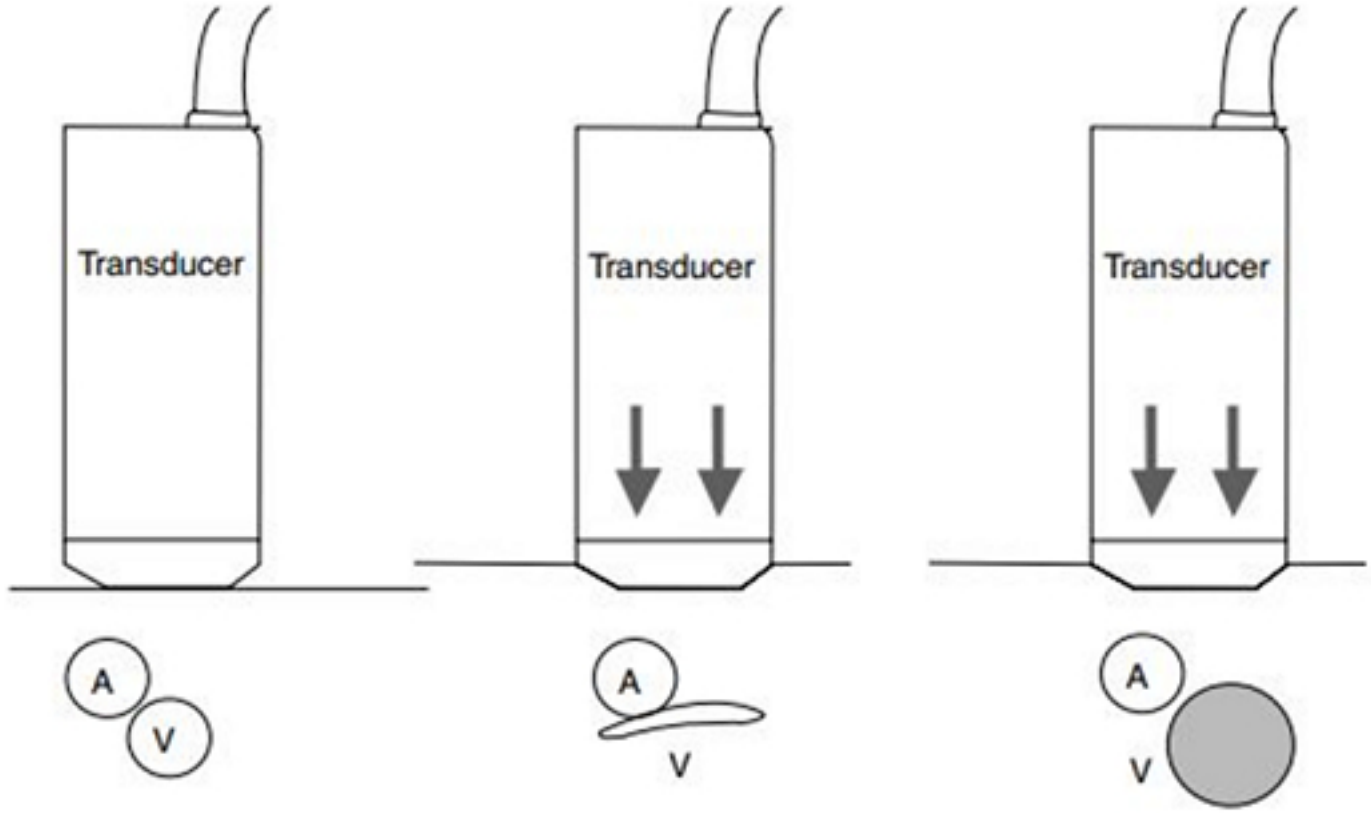

Nghiệm pháp đè ép đầu dò trên lát cắt ngang. Tĩnh mạch bình thường đè xẹp (hình giữa), tĩnh mạch với huyết khối hoàn toàn đè không xẹp (hình phải)

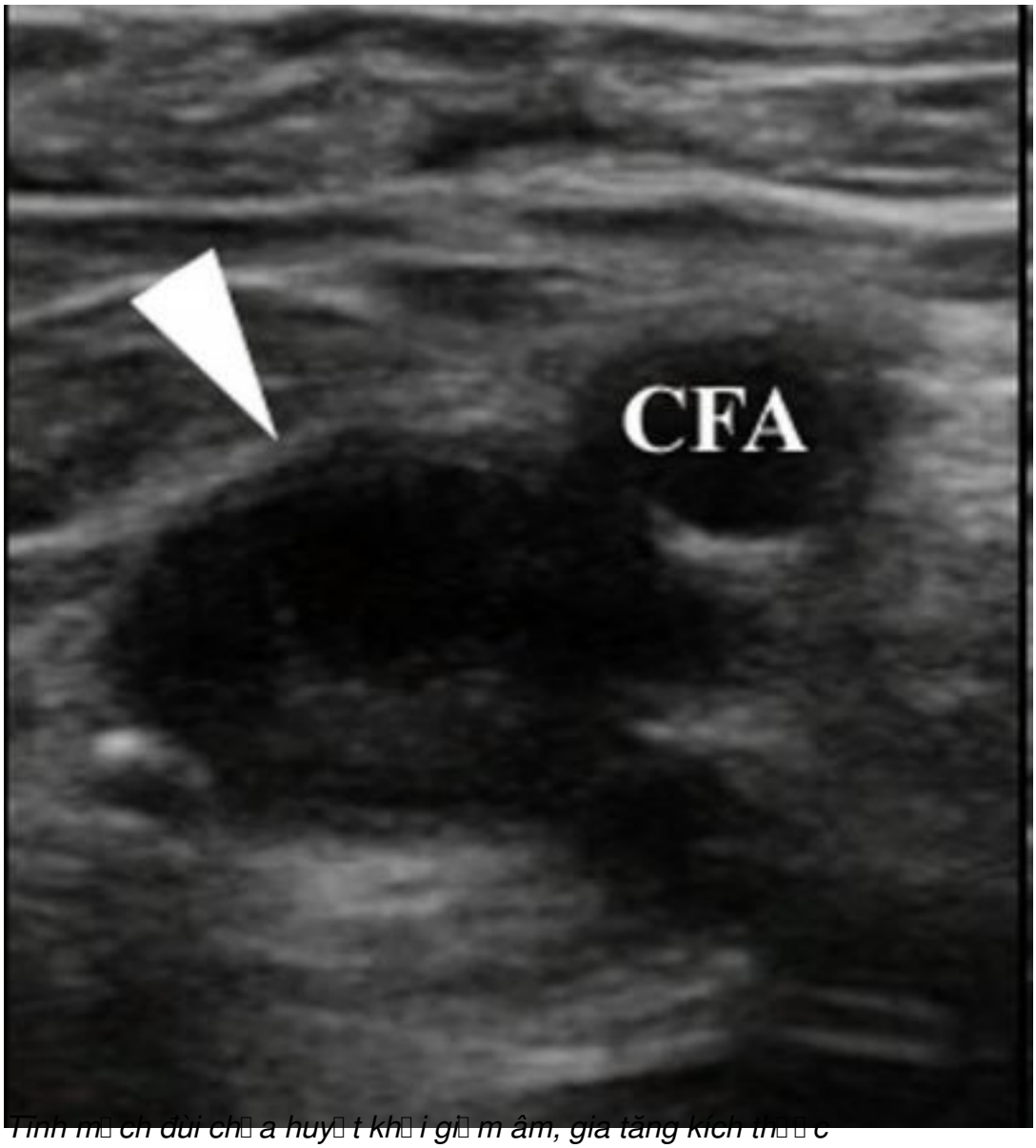

Tĩnh mạch đùi chứa huyết khối giảm âm, gia tăng kích thước

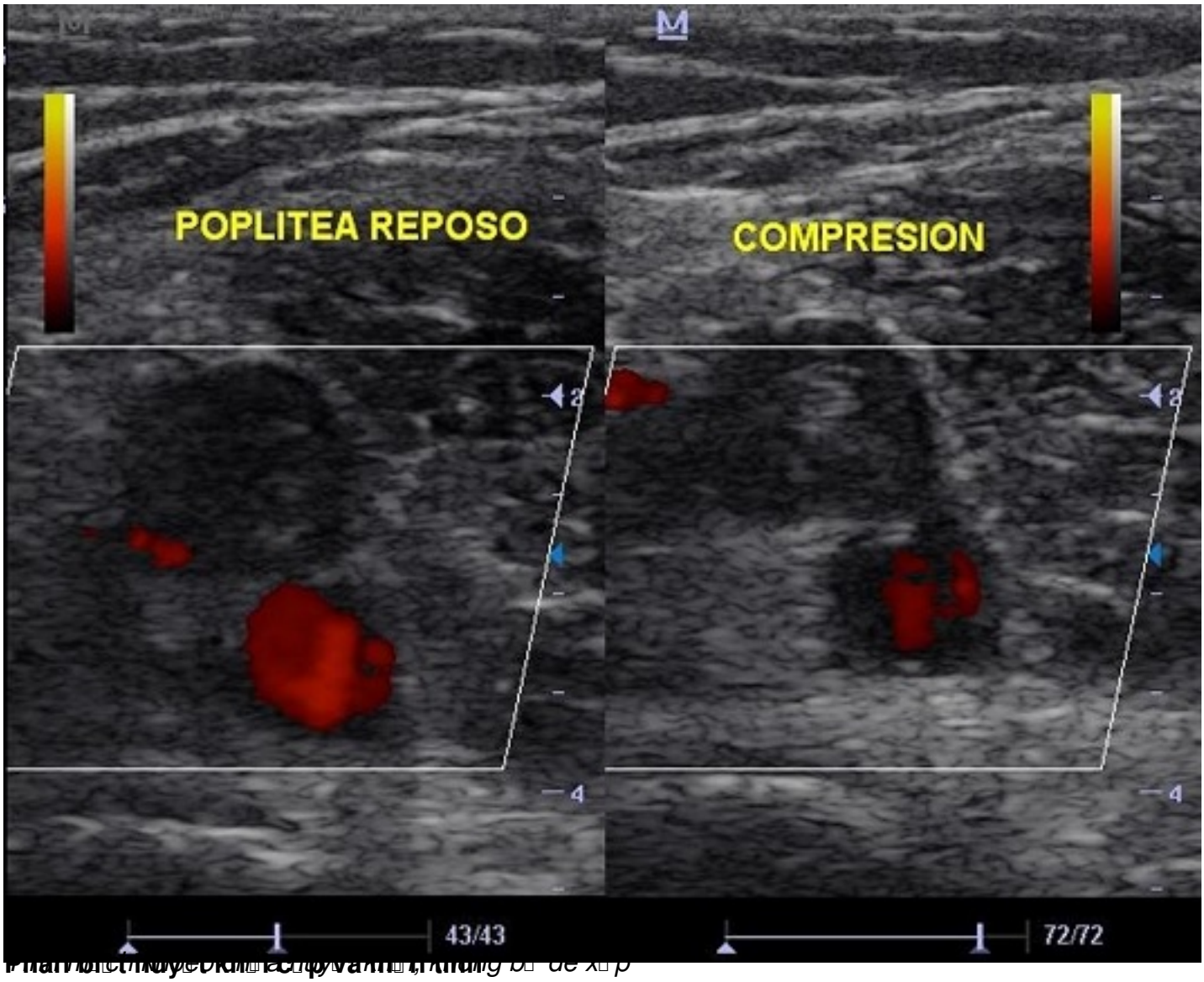

Phân biệt huyết khối tắc mạch và huyết khối *tĩnh mạch bề mặt xấp*

Đặc tính	Cấp tính	Mạn tính
Độ tắc	Hoàn toàn	Bán phần
Độ cứng	Mềm	Chắc
Sự trôi tự do	Có thể	Bám cố định
Hồi âm	Hồi âm trống hoặc kém	Hồi âm dày nhẹ, không đồng nhất
Bề mặt huyết khối	Nhẵn	Không đều
Đường kính tĩnh mạch	Tăng	Giảm (bằng hoặc nhỏ hơn động mạch đồng hành)
Thành tĩnh mạch	Mỏng, nhẵn	Dày, không đều
Thâm nhiễm mỡ	Có	Không
Tuần hoàn bàng hệ	Không	Có

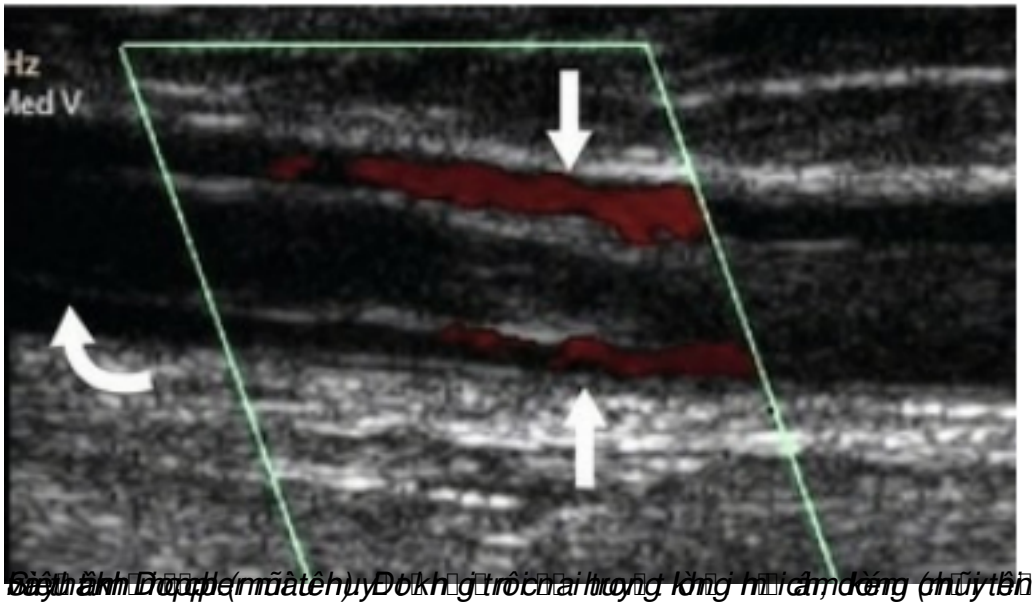

Siêu âm Doppler mô tả huyết khối trôi tự do trong lòng tĩnh mạch đùi chung (mũi tên đen) do thuyên tắc

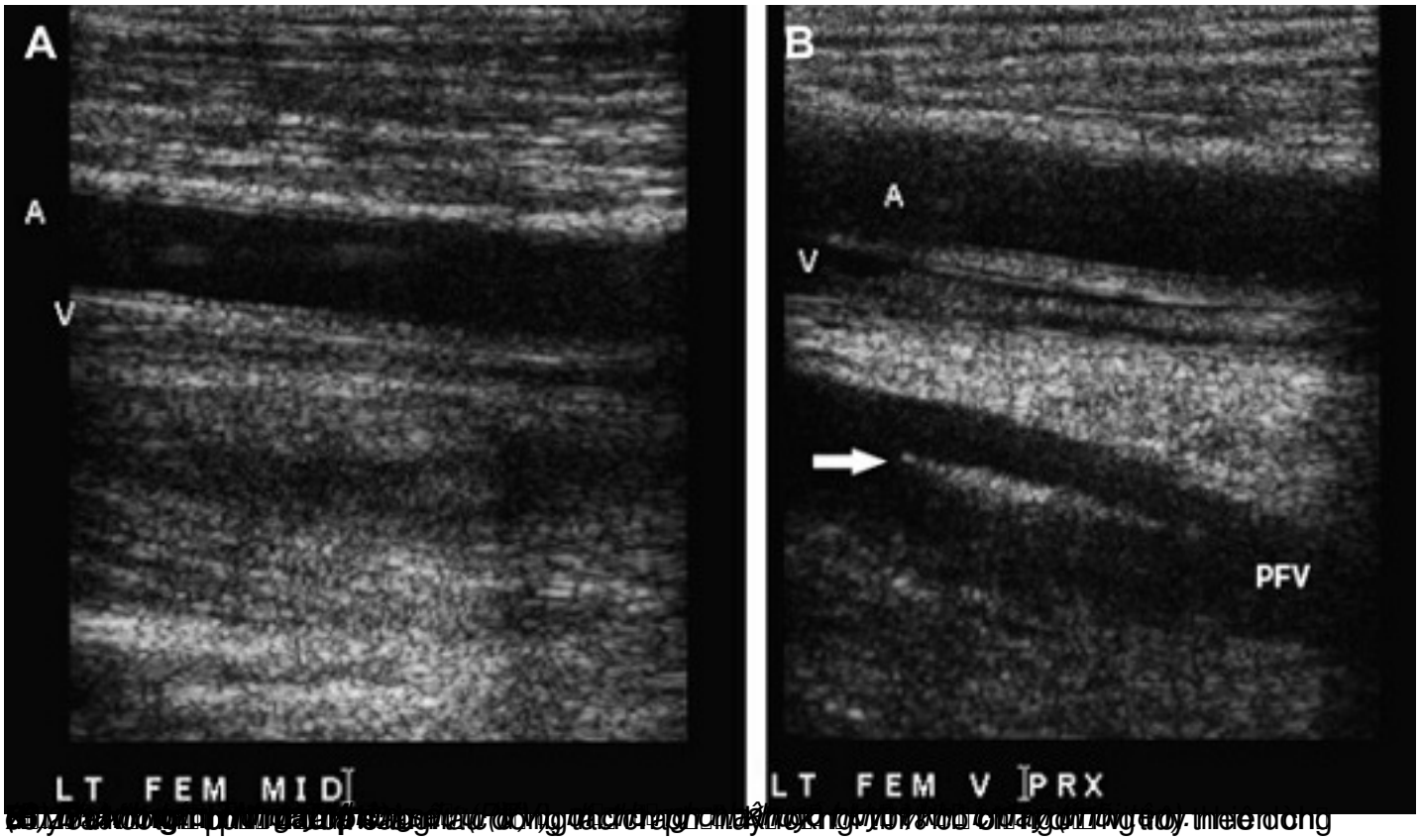

[illegible] trong

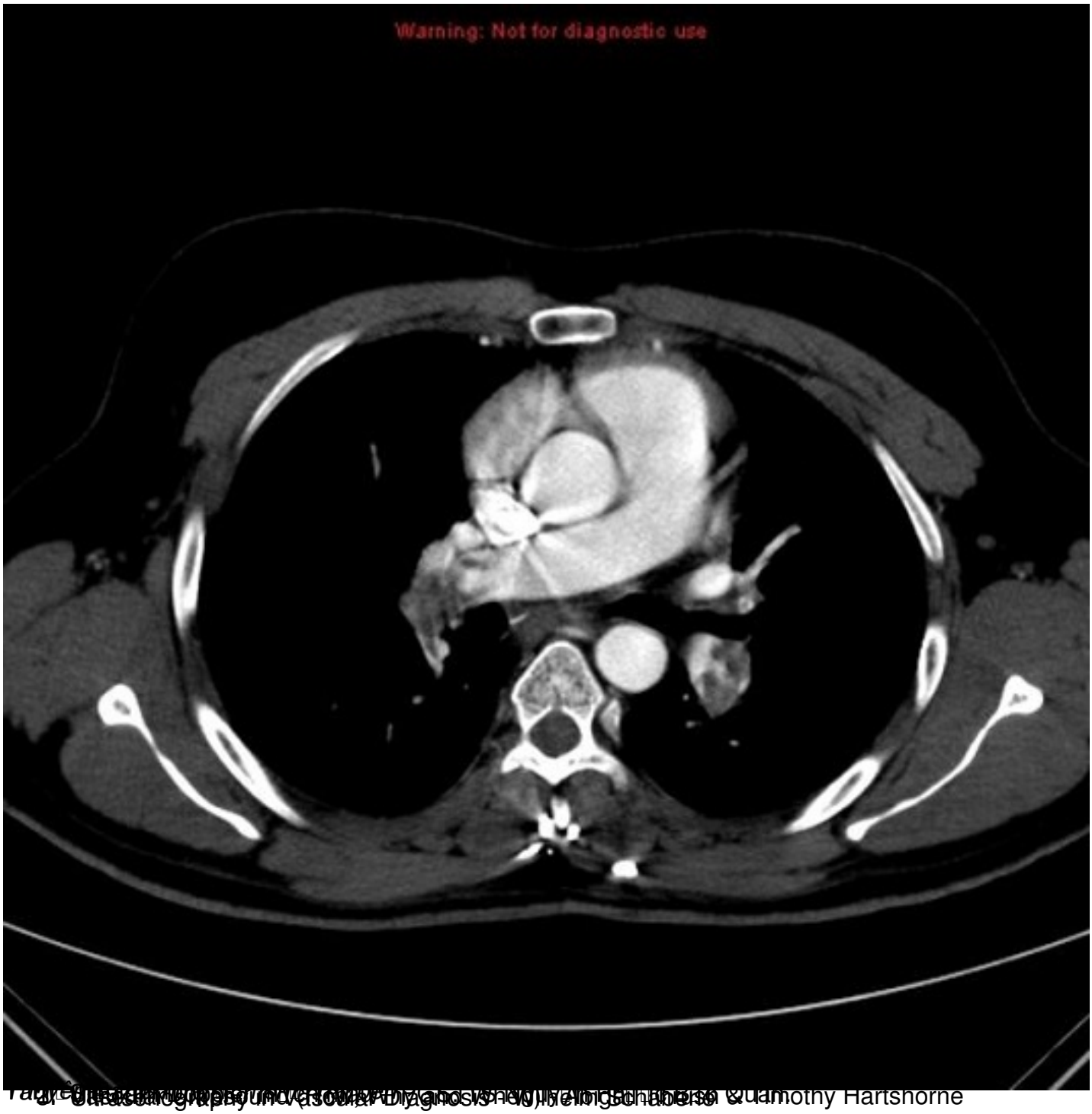

Tác giả: Bruce Wolfe, Timothy Hartshorne & Timothy Hartshorne

Tác giả: Bruce Wolfe, Timothy Hartshorne & Timothy Hartshorne

3. Ultrasonography in Vascular Diagnosis - Wolfgang Schabereiter & Timothy Hartshorne