

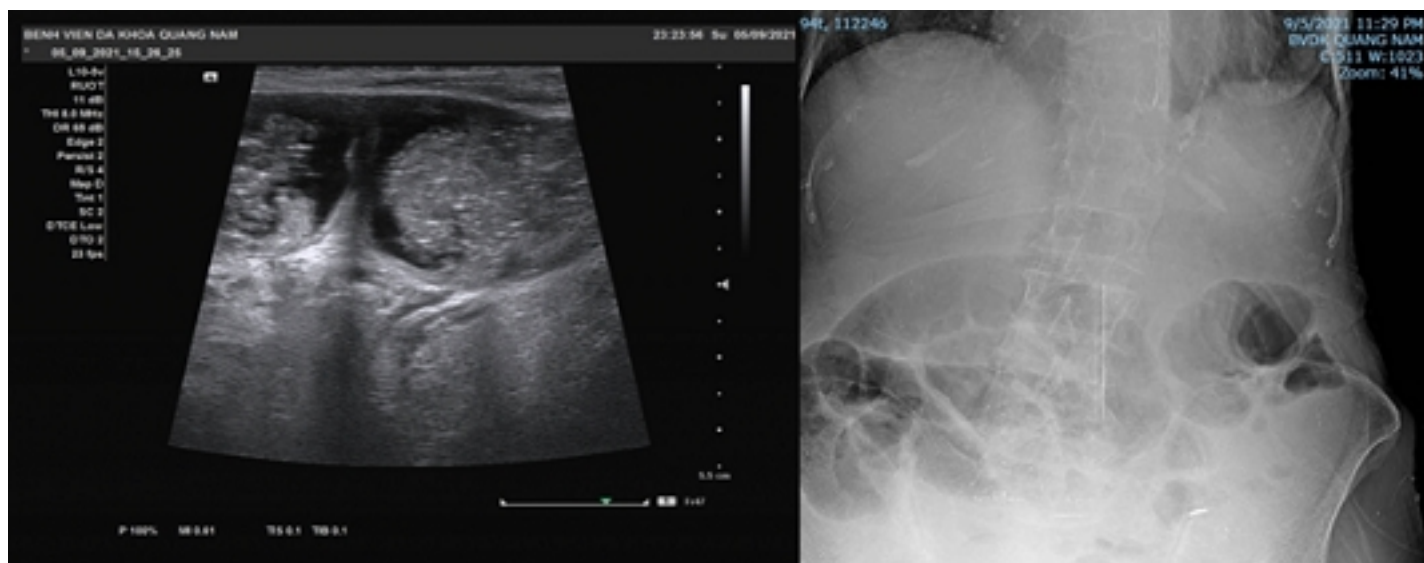
Cột lẹp vi tính trong chẩn đoán tủy cột sống

Viết bởi Biên tập viên

Thứ ba, 21 Tháng 12 2021 15:03 - Lần cập nhật cuối Thứ ba, 21 Tháng 12 2021 15:11

BS Phan Tuấn Kiệt –

Trường hợp lâm sàng: Bệnh nhân nữ 94 tuổi nhập viện vì đau, chèn ép ống sống, thăm khám lâm sàng nghi ngờ tủy cột sống. Bệnh nhân được chụp phim XQ ống sống và siêu âm cho hình ảnh như:



Hình 1: Hình ảnh siêu âm và X quang ống sống của bệnh nhân.

[Xem tiếp tại đây](#)