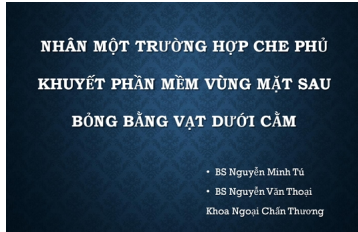


Nhân một trường hợp che phủ khuyết phần mềm vùng mắt sau bỏng bỏng vật dẹt i c m

Viết bởi Biên tập viên

Thứ 0, 23 Tháng 12 2015 21:05 - Lần cập nhật cuối Thứ 0, 23 Tháng 12 2015 21:28

Bs Nguyễn Minh Tú - Bs Nguyễn Văn Thọ i - Khoa Ngoại i CT



[Xem tiếp đây](#)