

## Hội eo tử cung

Vị trí bài Biên tập viên

Chủ nhật, 13 Tháng 6 2021 20:26 - Lần cập nhật cuối Chủ nhật, 13 Tháng 6 2021 20:30

---

### Bs Lê Quang Thuận -

Hội eo tử cung (HETC) được định nghĩa là tình trạng cổ tử cung (CTC) không có khả năng giữ thai trong tam cá nguyệt thứ hai (TCN II), nếu không có cổ tử cung (TC). HETC chiếm từ 1%-2% phụ nữ mang thai nhưng chiếm từ 20%- 25% các trường hợp sinh non, sảy thai liên tiếp, đặc biệt là sảy thai vào tam cá nguyệt thứ hai. Nguyên nhân phụ nữ có tình trạng này, nguy cơ tái phát trong lần mang thai tiếp theo là dưới 30%.

#### 1. Sinh lý bình thường

CTC phát triển từ sự hợp nhất của các ống Müllerian được hoàn thiện khi thai được khoảng 20 tuần, bao gồm mô liên kết và sợi, trong đó mô sợi liên quan đến sự căng và chụm lại của CTC. HETC liên quan đến khiếm khuyết cấu trúc chụm lại của tử cung TC, nhưng cũng có thể do các rối loạn khác (ví dụ: viêm màng ối, nhiễm trùng trong TC, xuất huyết, căng quá mức TC) có thể dẫn đến CTC ngắn và hở tử cung gây sinh non.

#### 2. Bệnh nguyên

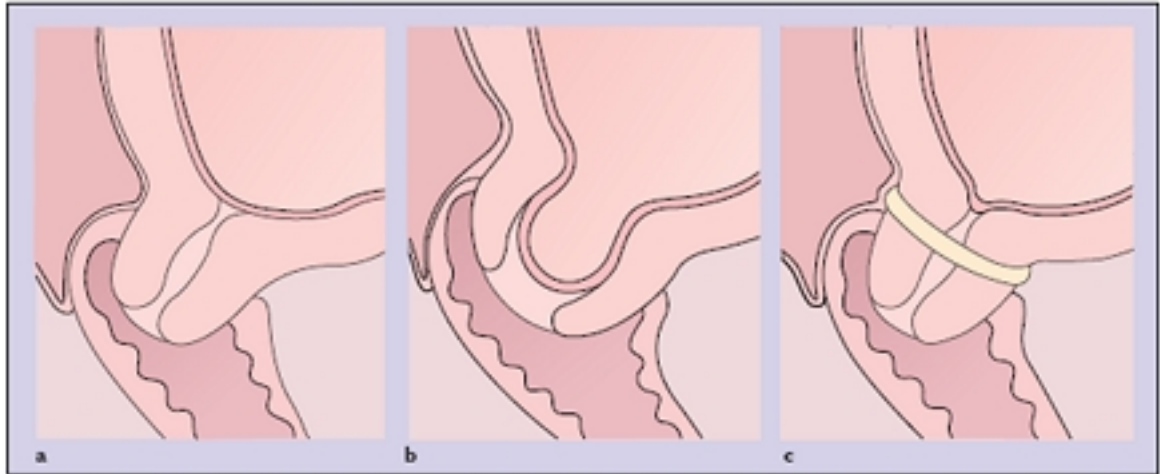
HETC có thể xảy ra do khiếm khuyết bẩm sinh của CTC, có thể do bất thường di truyền (đột biến Müllerian bẩm sinh), TC bị phơi nhiễm với diethylstilbestrol (DES) hoặc rối loạn collagen (hội chứng Ehlers-Danlos). Nguyên nhân mắc phải của HETC gồm chẩn đoán sàng lọc sản khoa (rách CTC), tiến hành làm thủ thuật phá thai hay khoét chóp bằng dao lạnh, laser, hoặc vòng LEEP. Tiến hành đình chỉ thai nghén cũng làm tăng nguy cơ sinh non, đặc biệt là đối với những phụ nữ đình chỉ thai nghén trên mức 14 tuần. Tuy nhiên, nguyên nhân của HETC không rõ ràng nếu phụ nữ.

## Hở eo tử cung

Viết bởi Biên tập viên

Chỉnh sửa, 13 Tháng 6 2021 20:26 - Lần cập nhật cuối: Chỉnh sửa, 13 Tháng 6 2021 20:30

---



**Hình 1.** A. Cổ tử cung bình thường, B. Hở eo tử cung, C. Khâu vòng cổ tử cung

[Xem tiếp tại đây](#)