

Hội chứng Wartenberg's

Viết bởi Biên tập viên

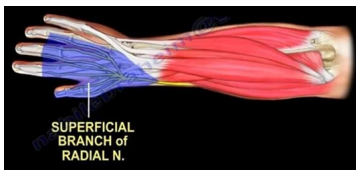
Thứ 0, 27 Tháng 11 2024 11:15 - Lần cập nhật cuối Thứ 0, 27 Tháng 11 2024 11:21

TT CTCH - Bệnh - PHCN

I. TỔNG QUAN

Hội chứng Wartenberg's còn gọi là hội chứng chèn ép nhánh nông thần kinh quay.

Chẩn đoán với triệu chứng lâm sàng đau và dị cảm ở mặt mu bàn tay bên phía bả quay mà không liệt hay yếu gân cơ. Điệu trị chủ yếu là bó bột: Nghỉ ngơi, nẹp cổ tay. Điệu trị phẫu thuật chỉ áp dụng khi điệu trị bó bột thất bại sau 6 tháng.



[Xem tiếp đây](#)