

## Hình ảnh histopathology của ung thư di căn phúc mạc

Viết bởi Biên tập viên

Thứ ba, 07 Tháng 1 2025 18:14 - Lần cập nhật cuối Thứ ba, 07 Tháng 1 2025 18:19

---

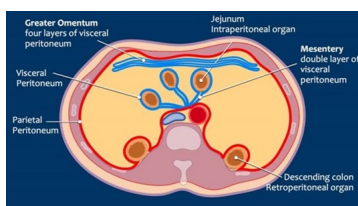
### BS. Phan Tuấn Kiệt -

Ung thư di căn phúc mạc (Peritoneal carcinomatosis) thường gặp nhất ở những bệnh nhân ung thư buồng trứng, đại trực tràng, dạ dày và tuyến tụy, những cũng có thể gặp bất kỳ khối u nguyên phát nào.

Các phát hiện hình ảnh trong di căn phúc mạc có thể rất rõ ràng, những trong một số trường hợp phức tạp thì rất khó phát hiện. Điều này giải thích tại sao bệnh đôi khi không được phát hiện và thường bị đánh giá không đúng mức.

### Giải phẫu phúc mạc

Phúc mạc gồm hai lớp. Phúc mạc thành là lớp ngoài bám vào thành bụng trước và sau (màu đỏ). Phúc mạc tạng là lớp trong lót các cơ quan bụng (màu xanh). Mạc treo có hai lớp phúc mạc. Mạc nối lớn là một nếp gấp lớn gồm bốn lớp phúc mạc tạng kéo dài từ bờ cong lớn của dạ dày, đi qua phía trước ruột non và gấp đôi trở lại để đi lên đại tràng ngang.



[Xem tiếp đây](#)