

Vết nhánh xuyên động mạch quay

Vết bìa Biên tập viên

Thứ hai, 27 Tháng 10 2025 14:03 -

TT CTCH - Bệnh

GIỚI THIỆU

Vết cẳng tay quay, được biết đến nôm na ngoài với tên gọi “vết Trung Quốc (Chinese flap)”, được Guofan Yang báo cáo lần đầu tiên vào năm 1981 và nhanh chóng được ứng dụng rộng rãi trong lâm sàng ngay từ giai đoạn đầu sau khi được giới thiệu.

Tuy nhiên, chỉ định của loại vết này ngày càng bị thu hẹp, do phải hi sinh một trong hai động mạch chính của cẳng tay và do số lượng ghép da xu hướng vùng cho vết.

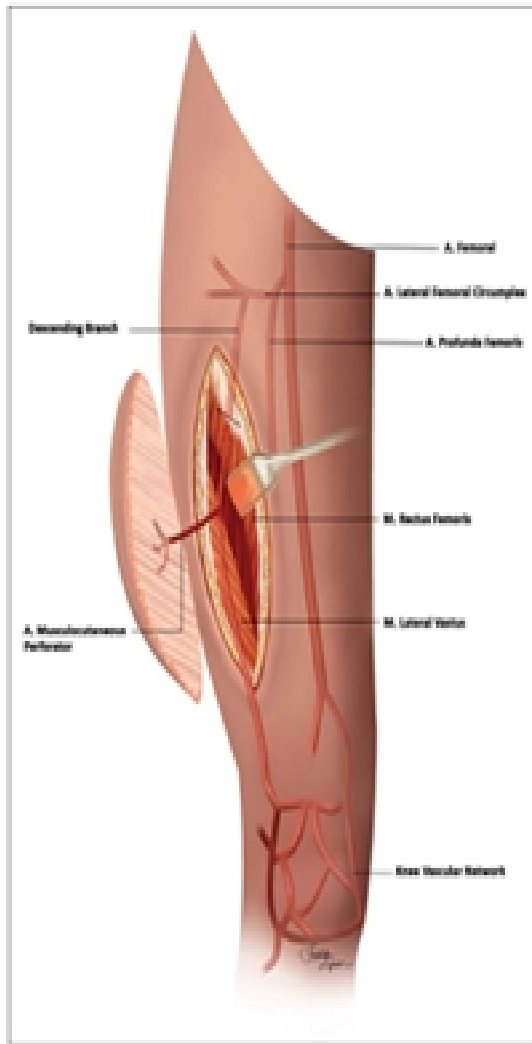
Trước những hạn chế đó, các học giả trong và ngoài Trung Quốc đã tiến hành nghiên cứu giới thiệu về các nhánh xuyên động mạch quay của cẳng tay, từ đó xuất hiện một loạt kỹ thuật phẫu thuật cải tiến, bao gồm:

- Vết nhánh xuyên động mạch quay đoạn gần (proximal radial artery perforator flap)
- Vết nhánh xuyên động mạch sau – ngoài cẳng tay giữa (posterolateral mid-forearm perforator flap)
- Vết nhánh xuyên động mạch quay đoạn xa (distal radial artery perforator flap)
- Vết nhánh xuyên vùng hộp sọ (snuff-box radial perforator flap).

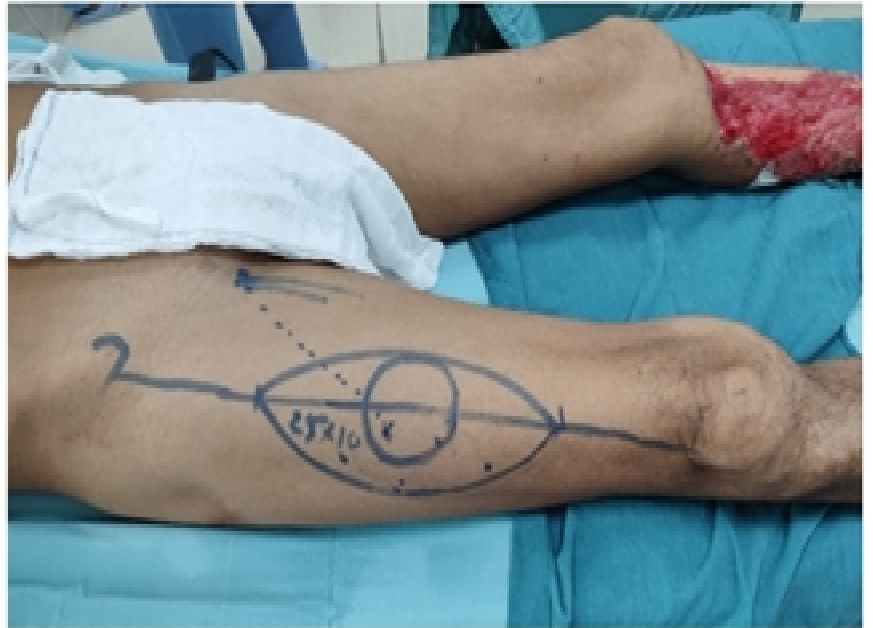Vết nhánh xuyên đòng mạch quay

Vết bìa Biên tập viên

Thứ hai, 27 Tháng 10 2025 14:03 -



[Xem tiếp tại đây](#)



Thiết kế vạt