

## Đột gân cổ nhũ đờu

Viết bởi Biên tập viên

Thứ ba, 31 Tháng 3 2026 10:34 - Lần cập nhật cuối: Thứ tư, 01 Tháng 4 2026 10:46

---

### Bs CK2. Đỗ Ngọc Nguyễn Lê C -

#### I. Định nghĩa

- Đột gân cổ nhũ đờu gồm có đột gân bám vào mồm quai và đột gân bám vào sườn vịn dĩm 12h của ổ chảo xương vai.
- Đột xa gân cổ nhũ đờu bám vào lồng ngực quay.
- Đột gân cổ nhũ đờu ở đột gân đa phần các trường hợp là đột gân dài, chiếm khoảng 97% các trường hợp. Chỉ khoảng 3% là đột gân xa thường là nhũ chũ bám vào lồng ngực quay.
- Đột ngang qua thân cổ cũng đã được báo cáo nhưng ít gặp.
- 95% bệnh nhân gặp phải ở nam giới và đa phần gặp ở tay thuận.

#### II. Nguyên nhân

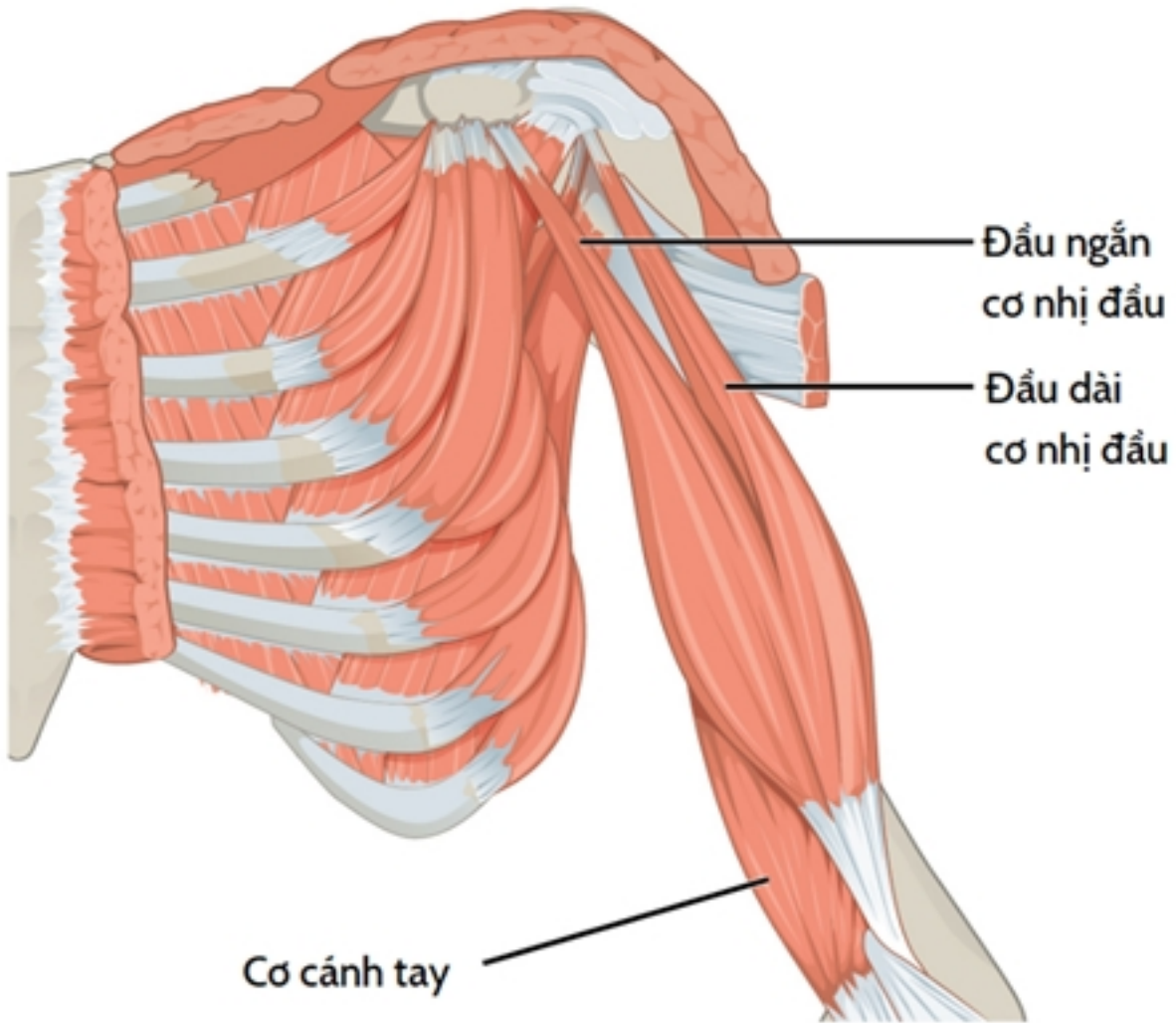
- Đột gân nhũ đờu đơn xa thường do lồng ngực quá mở theo hướng lồng ngực chũ tâm khi cánh tay chuyển từ tư thế gấp sang duỗi.
- Hay gặp sau các hoạt động nặng nhũ cũ, đột vũ và các công việc lao động nặng.
- Đột gân nhũ đờu đơn gần thường có liên quan chũt chũ đũn bệnh lý chũp xoay.
- Các yếu tố nguy cũ bao gồm tuổi tác, hút thuốc, béo phì, sử dụng corticosteroid và hoạt động quá mũc.
- Các nguyên nhân hiũm gặp bao gồm sử dụng kháng sinh nhóm quinolon, tiểu đũng, lupus và bệnh thũn mũn tính.

## Đầu gân cơ nhị đầu

Viết bởi Biên tập viên

Thứ ba, 31 Tháng 3 2026 10:34 - Lần cập nhật cuối: Thứ tư, 01 Tháng 4 2026 10:46

---



[Xem tiếp tại đây](#)