

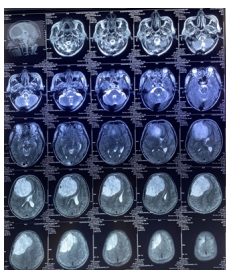
Khoa Ngoại TKCS -

Tóm tắt

Một bệnh nhân nam 60 tuổi đã được chẩn đoán và đi vào bệnh tâm thần phân liệt trong 3 năm. 1 ngày trước khi nhập viện, bệnh nhân bị đau đầu và yếu nửa trái. Sau đó bệnh nhân được đưa đến bệnh viện. Một khối u màng não thùy trán phải gây thoát vẹo não, đã được chẩn đoán và các bác sĩ đã phẫu thuật cắt bỏ khối u. Các triệu chứng lo âu thần kinh và triệu chứng liệt khu trú của bệnh nhân đã được giải quyết hoàn toàn sau phẫu thuật. Trình bày này liên quan đến một triệu chứng không phải bệnh của u màng não. Bệnh nhân có biểu hiện rối loạn thần kinh khi có khối u não có thể chẩn đoán nhầm là tâm thần phân liệt, do đó khối u tiếp tục phát triển và gây ra các biến chứng. Chẩn đoán và đi vào trị liệu sớm có thể ngăn ngừa tổn thương và biến chứng thần kinh.

Giới thiệu

U màng não là một loại u não phổ biến, thường là lành tính, nhưng có thể gây ra triệu chứng thần kinh đa dạng và không điển hình. Bệnh nhân H.P đã sống với chẩn đoán tâm thần phân liệt trong 3 năm mà không phát hiện u màng não. Rối loạn tâm thần có thể do sự chèn ép của khối u lên các cấu trúc não đặc biệt thùy trán, đó dẫn đến các triệu chứng rối loạn tâm thần.



[Xem tiếp tại đây](#)

Báo cáo trình bày kết quả nghiên cứu nhân u màng não kh... ng l... d... n... r... i lo... n tâm th... n

Viết bởi: Biên tập viên

Thứ sáu, 03 Tháng 1 2025 10:41 - Lần cập nhật cuối: Thứ sáu, 03 Tháng 1 2025 10:49
