

Nguyỏn Minh Nhỏt- Khoa CĐHA

I. PHỏN HỏNH CHỏNH:

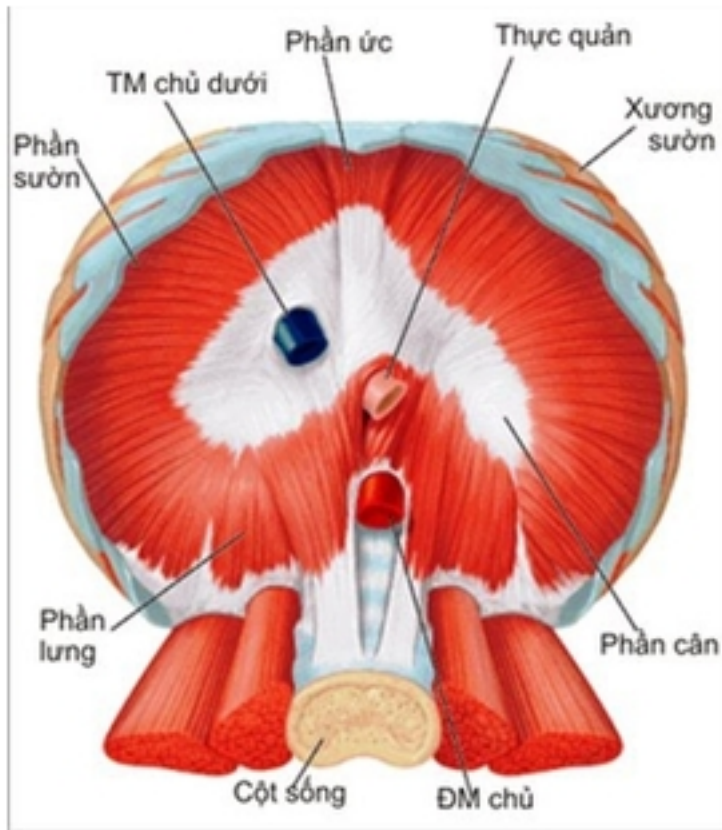
- HẢ THỏ NH. - 73 Tuỏi
- Đỏa chỏ : Quỏ Sỏn – Quỏng Nam
- Nghỏ nghiỏp: Mỏt sỏc
- Ngỏy vỏo viỏn: 19/03/2013

II. TÌNH HÌNH BỏNH NHỏN LÚC NHỏP VIỏN:

- Nuỏt nghỏn
 - ỏ hỏi, ỏ chua
 - Đỏu ngỏc
- * Sau khi nhỏp viỏn và cho làm các xét nghiỏm cỏn thiỏt và chỏp CT Scanner thì bỏnh nhỏn đỏỏc chỏn đỏỏn là thoát vớ khe thỏc quỏn đỏỏng trỏỏt.

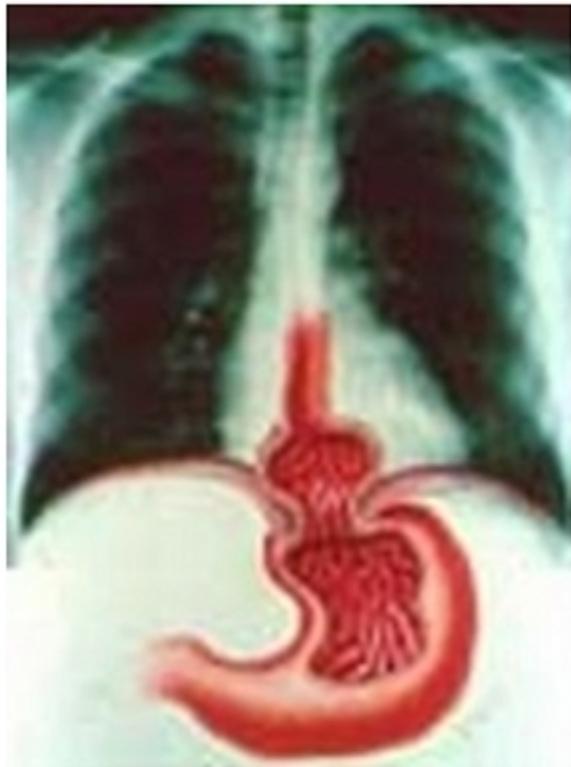1-Giỏi i phỏu sinh lý:

Sỏ thoát vớ cỏa đỏ dỏy qua khe thỏc quỏn đỏỏc gỏi thoát vớ khe thỏc quỏn.



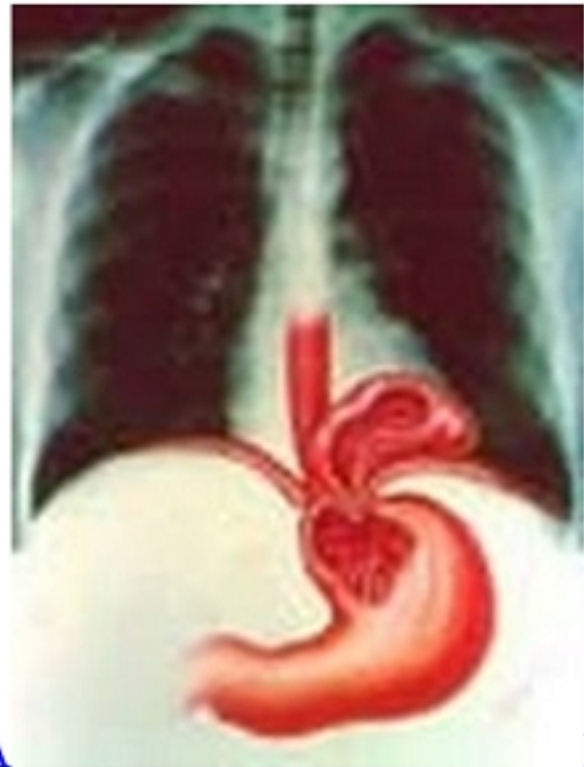Hình 1- Cơ hoành nhìn từ khoang bụng

23/05/2013 10:14 AM - Cập nhật cuối cùng: 23/05/2013 10:46 AM



A

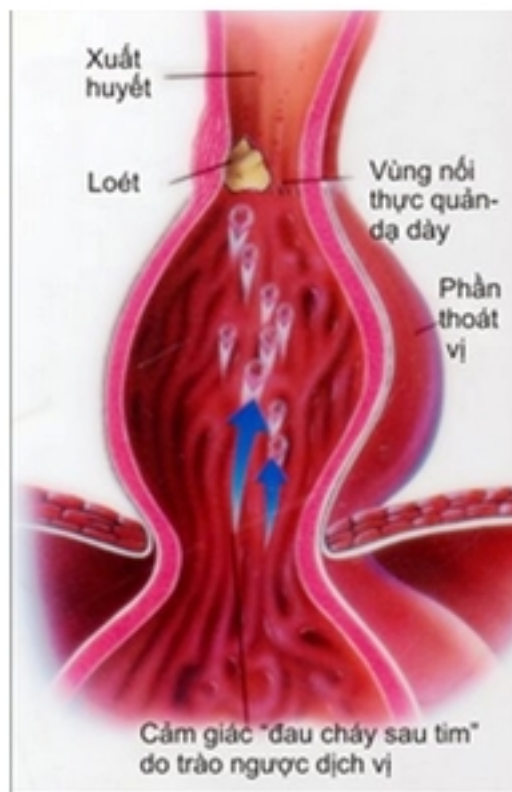
Th trượt 99 %



B

Th cuộn 1 %

Hình 2- Thoát vị khe thực quản thể trượt (A) và thể cuộn(B)(nguồn)

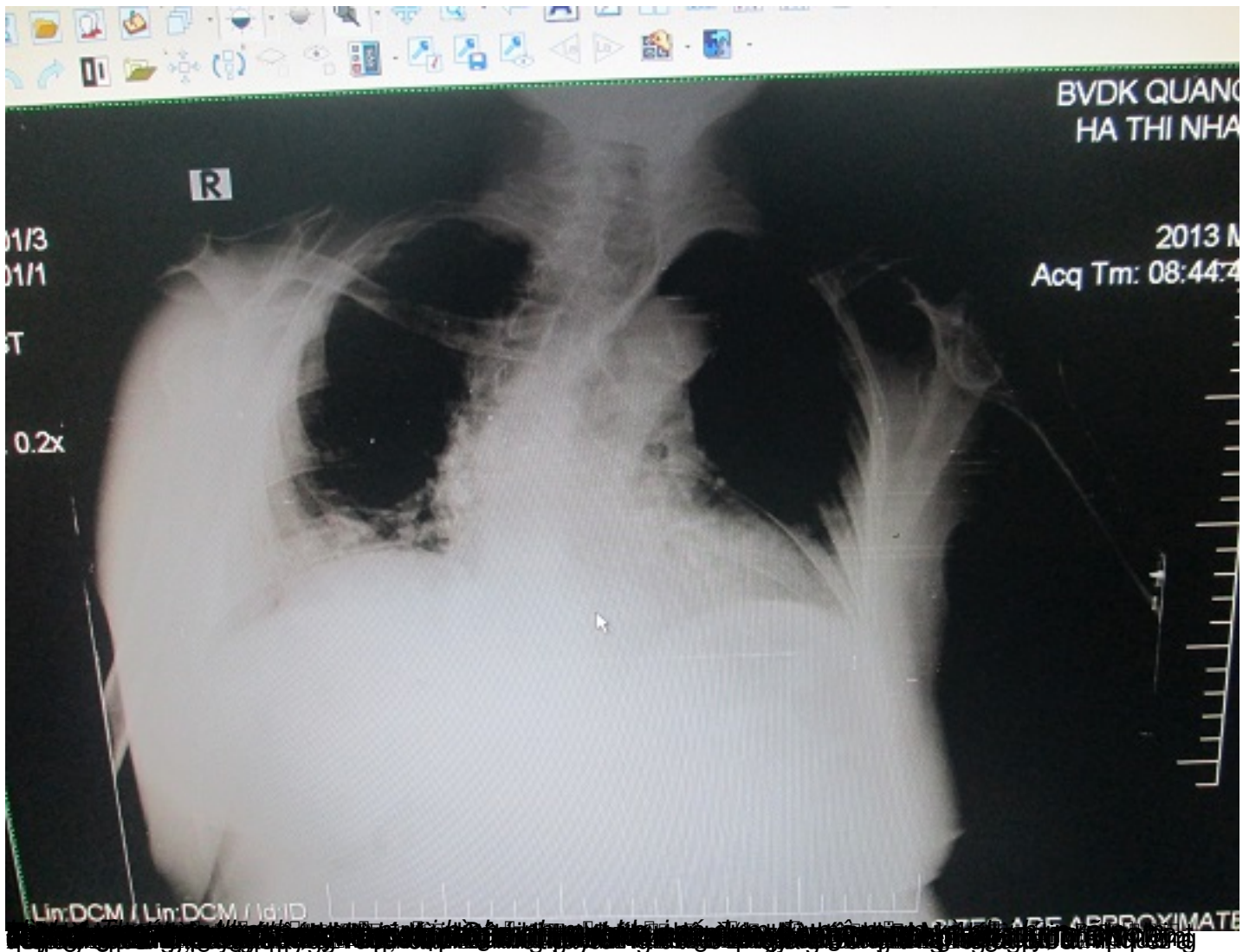


Hình 3- Hậu quả của thoát vị khe thực quản (th trượt)

6 XQuangc g c th l ng: s ng:

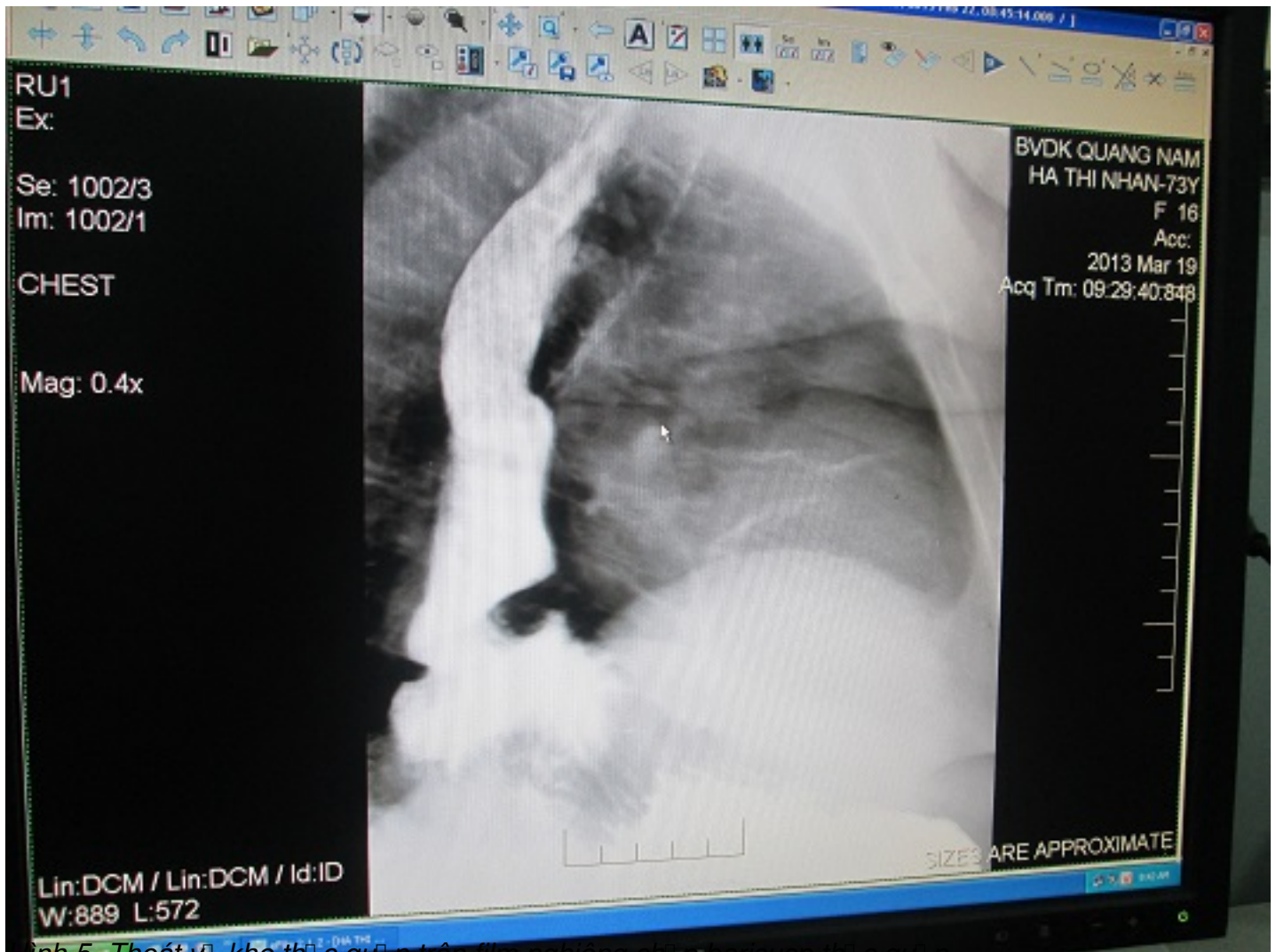Vi t b i Biên t p viên

Th năm, 30 Tháng 5 2013 10:14 - L n c p nh t cu i Th năm, 30 Tháng 5 2013 10:46



V t b i Biên t p vi n

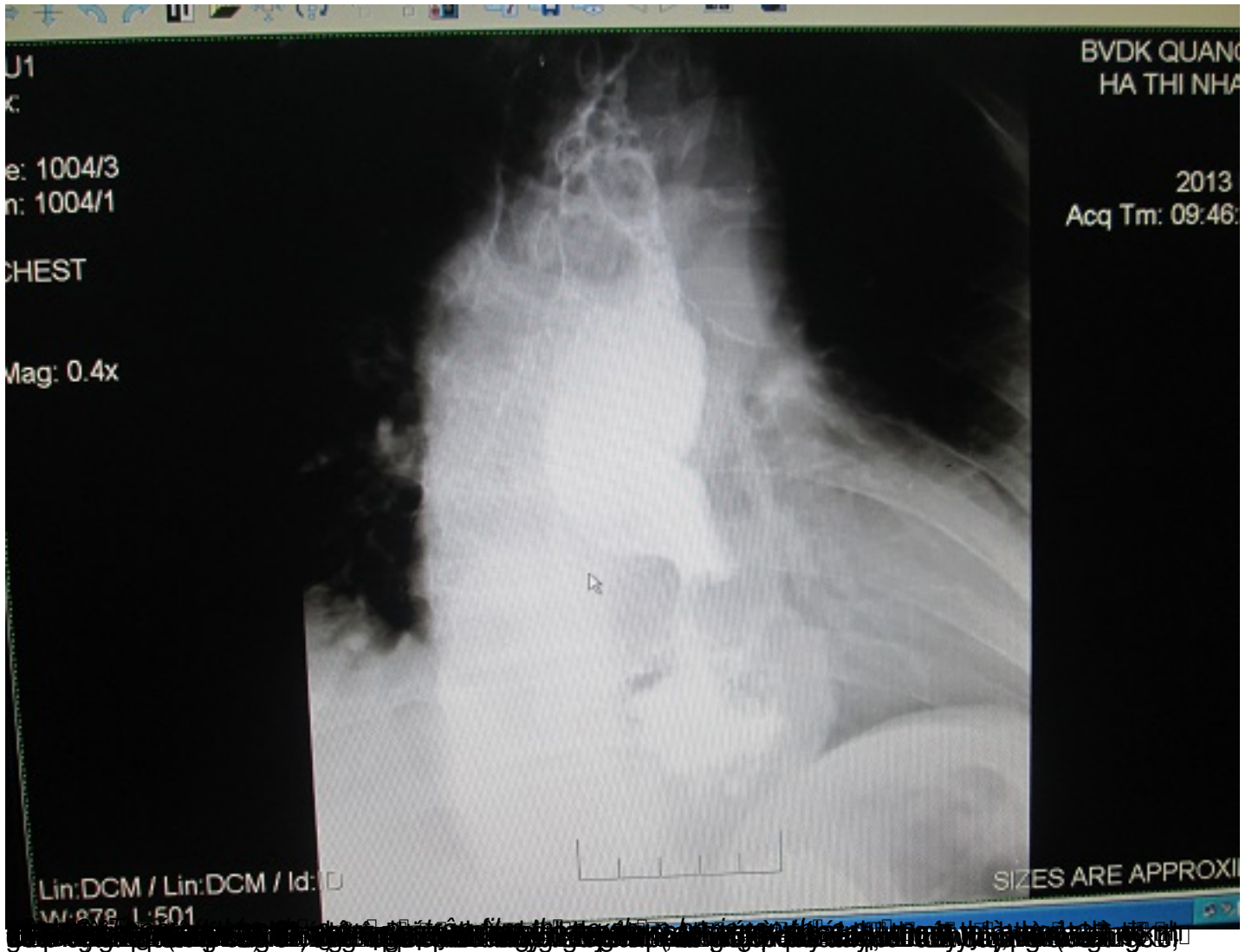Th năm, 30 Tháng 5 2013 10:14 - L n c p nh t cu i Th năm, 30 Tháng 5 2013 10:46



hình 5- Tho t v khe th c qu n tr n phim nghi ng ch p b nsusp th c qu n

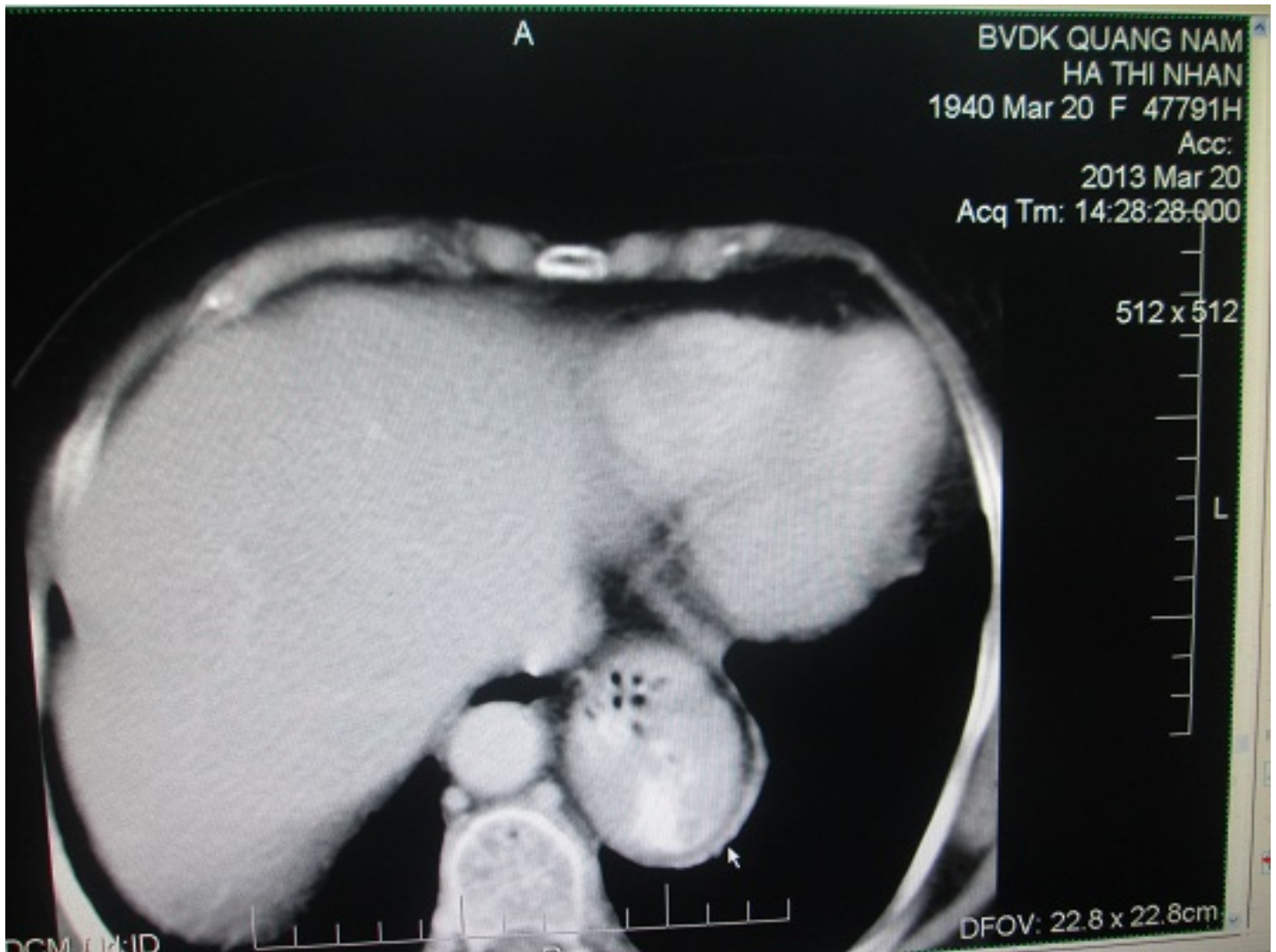
V t b i Biên t p vi n

Th năm, 30 Tháng 5 2013 10:14 - L n c p nh t cu i Th năm, 30 Tháng 5 2013 10:46



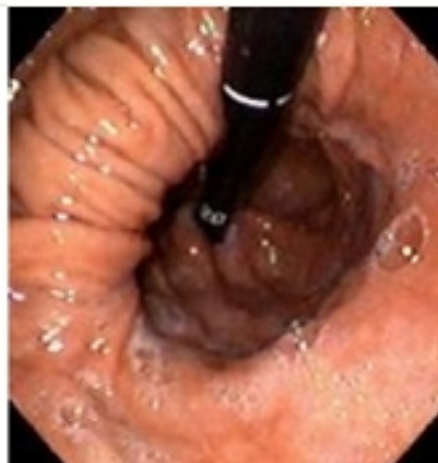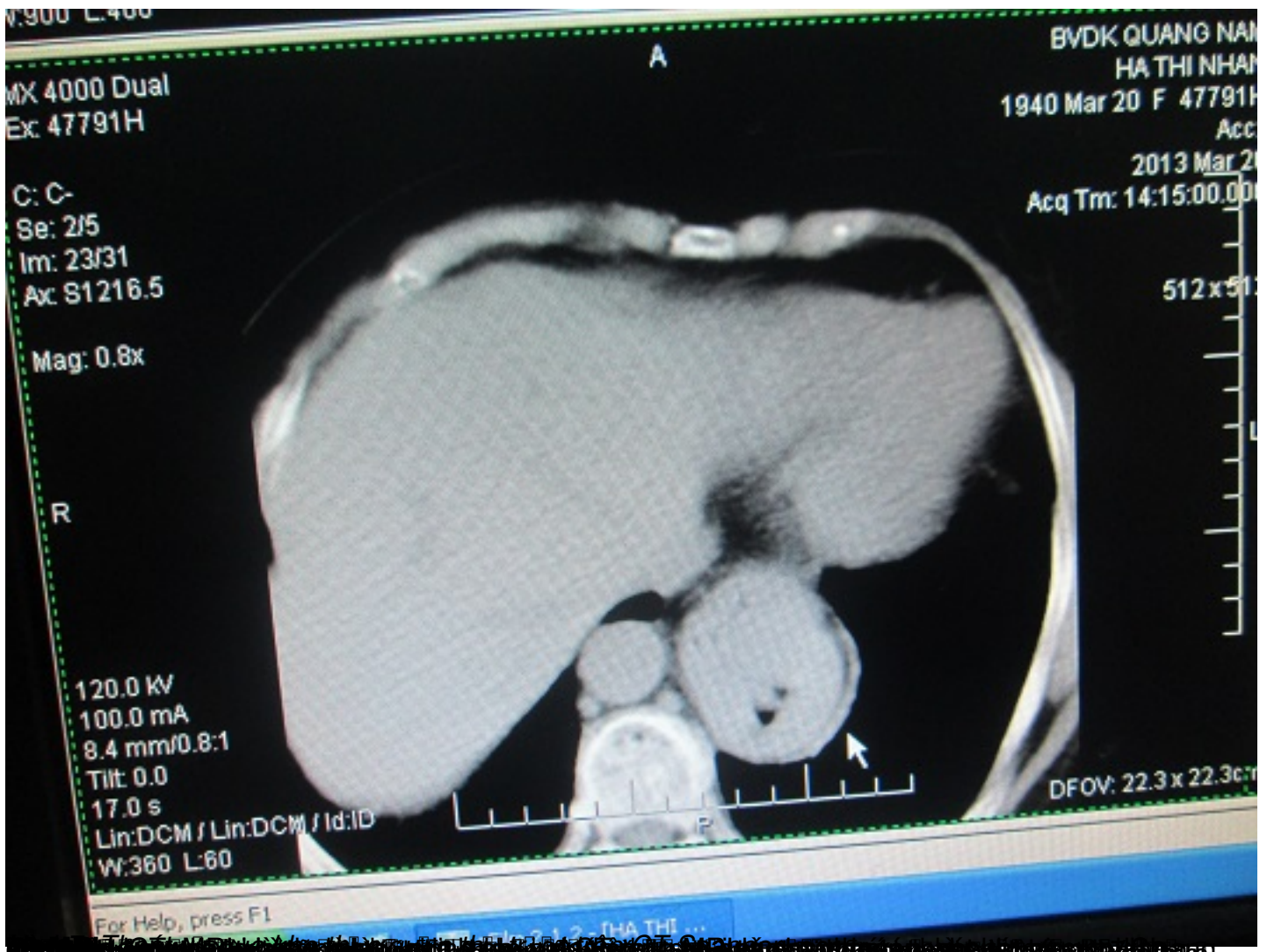
Vi t b i Biên t p viên

Th năm, 30 Tháng 5 2013 10:14 - L n c p nh t cu i Th năm, 30 Tháng 5 2013 10:46

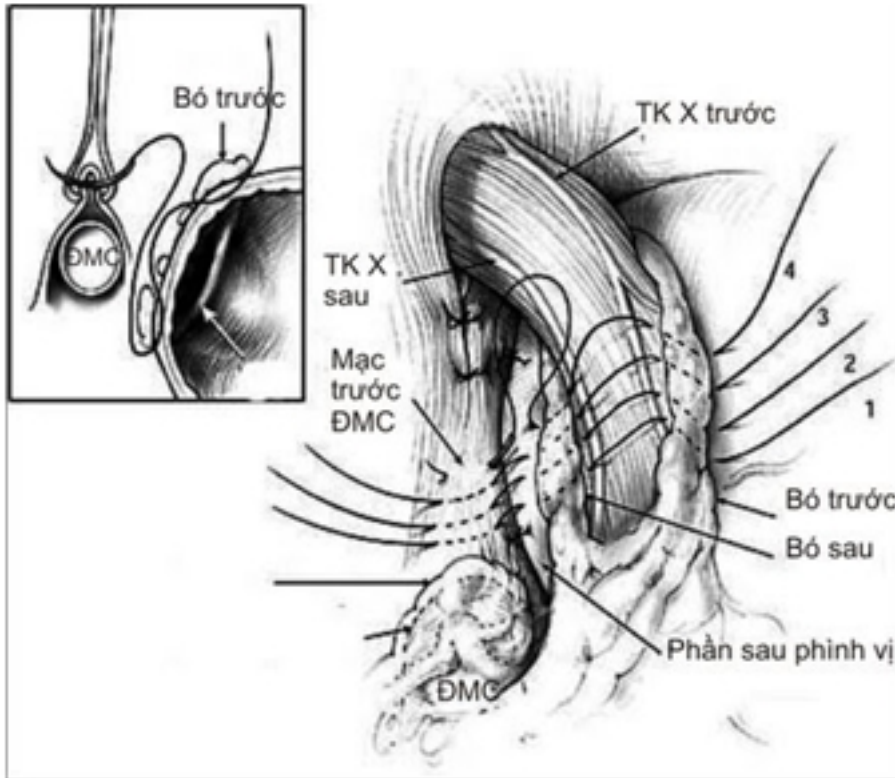


Vi^ot b^oi Biên t^hp viên

Th^o năm, 30 Tháng 5 2013 10:14 - L^on c^op nh^ot cu^oi Th^o năm, 30 Tháng 5 2013 10:46



Hình 8- Thoát vi khe thực quản qua nội soi thực quản-da dày (nguồn)



Hình 9-Phẫu thuật Hill (nguồn)

Th ̣ năm, 30 Tháng 5 2013 10:14 - L ̣ n c ̣ p nh ̣ t cu ̣ i Th ̣ năm, 30 Tháng 5 2013 10:46